

CASOS PARA EL DIAGNÓSTICO

Nódulo eritematoso en labio superior

Erythematous nodule on the upper lip

Historia clínica

Un hombre de 37 años, sin antecedentes personales ni familiares de interés, consultó por la aparición de unas lesiones asintomáticas localizadas en el labio superior, de dos meses de evolución. Negaba haber padecido sangrado y afirmaba no haber observado ulceración en las lesiones.

En la exploración física se advirtió un nódulo eritematoso de superficie lisa y consistencia semisólida en el labio superior (fig. 1A), acompañado de otra lesión papular en la mucosa del mismo, también asintomática (fig. 1B). La dermatoscopia (fig. 1C) mostró un patrón homogéneo de color rojo con unas áreas blanquecinas rodeadas de vasos tortuosos dilatados, algunos simulando un patrón vascular en forma de horquilla.

El estudio histopatológico de una biopsia en sacabocados (4 mm) mostró una lesión tumoral intradérmica compuesta por una proliferación vascular de endotelio prominente, acompañada de un infiltrado inflamatorio de predominio linfocitario con escasos eosinófilos entremezclados.

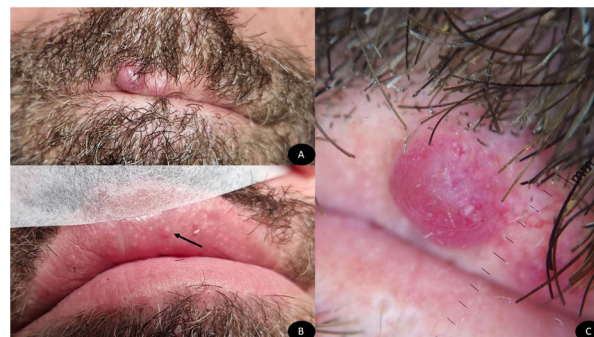

Figura 1 Nódulo eritematoso de superficie lisa localizado en labio superior de aspecto angioide (A), pápula eritematosa en mucosa interna de labio superior (flecha negra) (B). Patrón homogéneo eritematoso con áreas blanquecinas y vasos tortuosos dilatados (Dermlite® DL4, Dermlite LLC, EE. UU.) (C).

No se realizaron pruebas complementarias para el diagnóstico del paciente.

¿Cuál es el diagnóstico?

Diagnóstico y comentarios

El diagnóstico fue hiperplasia angioliñoide con eosinofilia (HALE).

Evolución y tratamiento

Aunque se le indicó al paciente la posibilidad de que la lesión sanara espontáneamente, él insistió en tratársela. Por ello, lo manejó con láser de colorante pulsado (LCP) en dos sesiones (595 nm, diámetro 7 mm, fluencia 7J/cm² y pulsos de 0,5 ms; dos pulsaciones por lesión; enfriamiento mediante aire) con lo que se alcanzó la resolución completa, con un aspecto estético prácticamente perfecto (Fig. 2A-C). Las alteraciones cutáneas no habían recidivado seis meses del tratamiento (fig. 2D).

Comentario

La HALE es el subtipo de hemangioma epitelióide, dentro de los procesos angioliño proliferativos benignos, que asocia un mayor componente inflamatorio. Es una entidad infrecuente, más prevalente en las mujeres de mediana edad. Se caracteriza por la aparición de pápulas y nódulos de un color eritematovioláceo, localizados habitualmente en la cabeza y el cuello. La afectación del labio o de la mucosa oral es poco común¹, pues predominan en la zona periauricular (36,3%), la cara (28,2%) y el cuero cabelludo (17,3%)². Suelen ser asintomáticas, pero pueden asociar prurito². Su etiopatogenia es desconocida, aunque podría ser el resultado de una proliferación vascular reactiva ante infecciones, factores hormonales o traumatismos³. La aparición de una HALE tras un tatuaje apoya esta última hipótesis⁴. El examen histológico muestra una proliferación de estructuras vasculares de distinto calibre con unas células endoteliales prominentes de aspecto epitelióide, acompañada de un infiltrado linfocitario y con la presencia de eosinófilos¹.

El diagnóstico diferencial incluye entidades como el nódulo angiomatoso epitelióide cutáneo (CEAN), la sarcoidosis cutánea, un granuloma piógeno, un linfoma cutáneo, el sarcoma de Kaposi y distintas tumoraciones de extirpe epitelióide. Dentro de estas, cabe distinguir la HALE de otras lesiones vasculares epitelioides como el hemangioendotelioma epitelióide, el hemangioendotelioma pseudomiogénico y el angiosarcoma epitelióide (ASE).

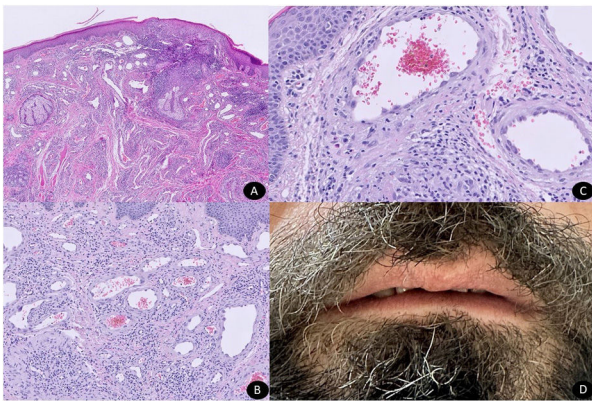


Figura 2 Proliferación intradérmica de estructuras vasculares lobuladas con endotelio prominente e infiltrado inflamatorio (panorámica Hematoxilina&Eosina) (A). Células endoteliales prominentes con abundante citoplasma eosinófilo (H&E x10) (B). Células endoteliales prominentes con abundante citoplasma eosinófilo rodeadas principalmente de linfocitos y algunos eosinófilos aislados (H&E x20) (C) Resolución completa de los nódulos eritematosos tras tratamiento con láser.

Las características histopatológicas, así como el uso de un panel inmunohistoquímico, ayudan a diferenciar unas entidades de otras. La HALE expresa generalmente proteína 3 reguladora del interruptor FosB⁵, aunque patologías como el hemangioendotelioma pseudomiogénico también podría expresarlo. La localización superficial y su buena delimitación, así como la ausencia de un patrón infiltrativo con un bajo grado de atipia nuclear y de figuras mitóticas, y la negatividad para podoplanina y *avian myelocytomatosis viral oncogene homolog* permiten distinguirlo del ASE⁵.

El tratamiento de la HALE no está estandarizado. Suele realizarse la escisión en caso de lesiones únicas, mientras que en múltiples se han empleado, con resultados variables, los corticoides tópicos e intralesionales, la criocoagulación, la pentoxifilina o diferentes modalidades de láser^{3,6}. El LCP⁷ ha demostrado, en los casos publicados, ser un tratamiento seguro que mejora los síntomas y el aspecto estético de las lesiones, incluso con su desaparición, como ocurrió en nuestro caso. Por su mecanismo de acción induce la fototermólisis que conduce a la destrucción selectiva de las lesiones vasculares, reduciendo el daño de las estructuras circundantes y facilitando una curación más rápida que otros tratamientos como el de dióxido de carbono⁷. Esto lo convierte en una opción atractiva para la HALE, dado que se trata de una afección benigna que tiende a recurrir con frecuencia a pesar de los tratamientos previos.

Financiación

Este trabajo no ha recibido ningún tipo de financiación.

Conflicto de intereses

Los autores declaran no tener ningún conflicto de intereses.

Bibliografía

1. Chaturvedi HT, Chaturvedi C, Thammaiah S. Angiolympoid hyperplasia with eosinophilia on lip in a 10-year-old girl. *J Oral Maxillofac Pathol.* 2022;26:S88-90.
2. Pérez-López I, Martínez-López A, Aguayo-Carreras P, Naranjo-Díaz MJ. A Pink Tumor: Angiolympoid Hyperplasia With Eosinophilia. *Actas Dermosifiliogr (Engl Ed).* 2018;109:73.
3. Bahloul E, Amouri M, Charfi S, Boudawara O, Mnif H, Boudawara T, et al. Angiolympoid hyperplasia with eosinophilia: report of nine cases. *Int J Dermatol.* 2017;56:1373-8.
4. Ishii A, Watanabe S, Nishihara C, Kakiuchi M, Akaike Y, Itakura J, et al. Previously unreported permanent tattoo-associated angiolympoid hyperplasia with eosinophilia/epithelioid hemangioma. *Pathol Int.* 2021;71:219-21.
5. Llamas-Velasco M, Kempf W, Cota C, Fernández-Figueras MT, Lee J, Ferrara G, et al. Multiple Eruptive Epithelioid Hemangiomas: A Subset of Cutaneous Cellular Epithelioid Hemangioma With Expression of FOS-B. *Am J Surg Pathol.* 2019;43:26-34.
6. Huff S, Pootrakul L, Sopkovich J. Treatment of Angiolympoid Hyperplasia With Eosinophilia With Pulsed Dye Laser. *Dermatol Surg.* 2021;47:570-2.
7. Alcántara González J, Boixeda P, Truchuelo Díez MT, Pérez García B, Jaén Olasolo P. Angiolympoid hyperplasia with eosinophilia treated with vascular laser. *Lasers Med Sci.* 2011;26:285-90.

M.D. Pegalajar-García, I. Pérez-López y F.J. Navarro-Triviño*

Servicio de Dermatología, Hospital Universitario San Cecilio, Granada, España

* Autor para correspondencia.

Correo electrónico: fntmed@gmail.com (F.J. Navarro-Triviño).