

APUNTS. MEDICINA DE L'ESPORT.
2003; 141: 41-42

Ruptura del pectoral mayor en un levantador de pesas. Presentación de un caso y revisión de la literatura

JENARO A. FERNÁNDEZ-VALENCIA,
ANDRÉS COMBALÍA,
SEBASTIÁN GARCÍA.

Servicio de Cirugía
Ortopédica y Traumatología.
Institut Clínic de
l'Aparell Locomotor.
Hospital Clínic de Barcelona

CORRESPONDENCIA:

Dr. J.A. Fernández-Valencia
Servicio de Cirugía Ortopédica
y Traumatología

Instituto Clínico del Aparato Locomotor
C/Villarroel 170, 08036 Barcelona
Tel. 932275400 (ext. 3050)
e-mail: jafernan@clinic.ub.es

RESUMEN. La observación de una ruptura muscular de la región pectoral en el deporte es infrecuente. La ruptura del músculo pectoral se debe sospechar especialmente en aquellos pacientes que presenten clínica de impotencia funcional en el hombro tras actividades deportivas como el levantamiento de pesas o el wind-surf. Habitualmente la exploración física es suficiente para establecer el diagnóstico. Presentamos un caso clínico en el que fue necesaria la realización de una resonancia magnética (RM) con la finalidad de confirmar la sospecha clínica. Tras tratamiento quirúrgico, se obtuvo un resultado excelente, con reincorporación plena en sus actividades deportivas a los 4 meses tras la cirugía.

PALABRAS CLAVE: Pectoral mayor, ruptura muscular, deporte, hombro.

INTRODUCCION

El pectoral mayor es un potente aductor de la articulación del hombro, que también actúa participando en la rotación interna y en la flexión. Su ruptura en actividades deportivas como levantamiento de pesas y el wind-surf es relativamente frecuente. El diagnóstico precoz es esencial, ya que el tratamiento quirúrgico en fases tempranas proporciona excelentes resultados.

CASO CLINICO

Paciente varón de 28 años que acudió por impotencia funcional en hombro derecho de 3 semanas de evolución. Como antecedentes de interés, practicaba el levantamiento de pesas desde hacía 2 años. Presentó un dolor brusco al inicio del cuadro, coincidiendo con una sesión levantamiento de pesas. Fue diagnosticado inicialmente de subluxación de hombro izquierdo,

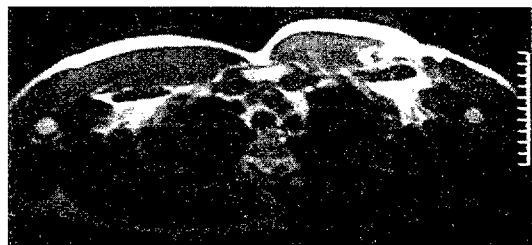
Figura 1

Corte sagital de RM en secuencia SET1 a nivel del hemitórax izquierdo en la que se observa una hiperseñal a nivel del pectoral mayor.

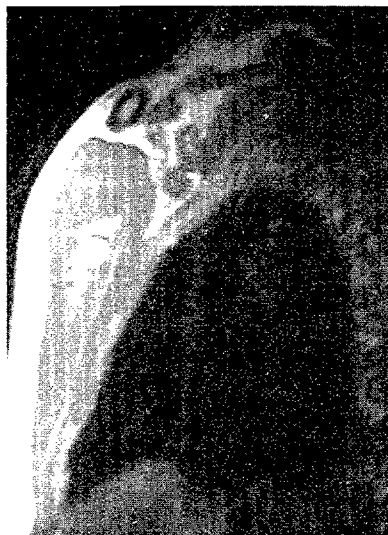

Figura 2

Corte coronal de RM en secuencia SET1 que muestra una irregularidad a nivel del pectoral mayor izquierdo



habiendo realizado reposo en cabestrillo durante dos semanas. La rehabilitación no fue favorable, manteniendo una marcada impotencia funcional, por lo que fue revalorado al cabo de tres semanas del inicio del cuadro.

En la exploración física destacaba en la palpación un signo del hachazo muy leve, y la radiografía simple no presentaba alteraciones significativas. El estudio mediante resonancia magnética (RM) objetivó la presencia de una hiperseñal en la unión músculo-tendinosa del pectoral mayor, identificando una ruptura completa (Figs.1, 2). Se realizó una reparación quirúrgica mediante inserción transósea con puntos de anclaje en la zona insercional del pectoral mayor. Se mantuvo inmovilizado en cabestrillo durante 4 semanas, permitiéndose movimientos pendulares y autopasivos. La rehabilitación prosiguió con el refuerzo muscular y aumento de la amplitud de movimiento, incorporándose a sus actividades deportivas en el cuarto mes tras la intervención. A los seis meses de seguimiento el paciente presenta un resultado funcional excelente, habiendo reanudado sus actividades deportivas con pleno rendimiento.

DISCUSION

La ruptura del músculo pectoral mayor es infrecuente. La mayoría de rupturas ocurre en la tercera y cuarta década de la vida. El levantamiento de

Tabla 1 Clasificación de las lesiones del pectoral mayor

CLASE	
I	Contusión o esguince
II	Ruptura parcial
III	Ruptura completa
IIIA	... localizada en el origen muscular
IIIB	... localizada en el cuerpo muscular
IIIC	... localizada en la inserción tendinosa

pesos es el deporte que más frecuentemente se ha relacionado con esta patología. Sin embargo también se ha descrito en otros deporte como el windsurf^{2,3}, lanzamiento de peso¹, fútbol⁴, boxeo^{3,5,6} y hockey^{7,8}.

Puede ocurrir como consecuencia de un traumatismo directo sobre el músculo o en cualquier parte del tendón por una tensión excesiva⁹. Los traumatismos leves ocasionan un esguince o ruptura parcial. En aquellos casos más graves la ruptura es completa (Tabla 1). En estos casos el paciente refiere la aparición súbita de dolor con chasquido audible y posterior debilidad, dolor y/o deformidad.

La exploración física podrá objetivar la pérdida de fuerza para la aducción, rotación interna y flexión del

hombro, junto con un defecto palpable en la pared anterior de la axila. En las rupturas totales, se puede palpar el músculo retraído medialmente. Esta presentación clínica es suficientemente diagnóstica como para justificar un tratamiento quirúrgico sin necesitar el apoyo de costosas pruebas complementarias. Sin embargo, estos signos no son tan evidentes cuando el hematoma, junto con algunas fibras indemnes o la propia fascia enmascaran el defecto. En estos casos, pruebas complementarias como la ecografía y la RM, como en el caso presentado, tienen una importancia decisiva en la planificación del tratamiento. La RM presenta la ventaja de proveer de una claridad y detalle excelente de la lesión, permitiendo delimitar con precisión la zona afectada (el cuerpo muscular, la unión musculotendinosa o la inserción tendinosa).

El pectoral mayor no es esencial para la mayor parte de las actividades de la vida diaria^{5,9}. Es por ello que el tratamiento conservador se considera apropiado en aquellos pacientes que acepten una menor fuerza o si la ruptura es tipo IIIB (en el cuerpo muscular)^{6,9,10}. Sin embargo, la reparación quirúrgica

es necesaria para mantener el nivel deportivo en la mayoría de las actividades atléticas^{6,9}. Los resultados de la cirugía son mejores si la intervención se realiza de forma precoz, dentro de la primera semana después de la ruptura^{7,9,10}. Los casos abordados en su fase tardía han sido considerados clásicamente como irreparables, a pesar de que recientemente se han publicado puntualmente buenos resultados^{11,12}; uno de ellos respondía al resultado tras reparación al cabo de 13 años después de la ruptura. Otro de los factores claves para el éxito de esta cirugía es el grado de retracción muscular y la posibilidad de liberar el músculo de la posición de retracción.

El tratamiento postoperatorio consiste en la inmovilización con un cabestrillo durante 4 semanas, con ejercicios pendulares permitidos inmediatamente. Tras el periodo de inmovilización se pueden iniciar ejercicios de mayor movilización y refuerzo muscular. La reincorporación a las actividades deportivas sin limitaciones acostumbra a ser posible de los 3 a los 6 meses tras la cirugía, cuando el paciente ha recuperado por completo su movilidad y fuerza previas^{9,11}.

Bibliografía

- Balius R. Desinserción subcutánea del tendón del músculo pectoral mayor. *Apuntes de Medicina Deportiva* 1965; 7: 163-171.
- Dunkelman NR, Collier F, Rook JL, Nagler W, Brennan MJ. Pectoralis major rupture in windsurfing. *Arch Phys Med Rehabil* 1994; 75: 819-21.
- Wolfe SW, Wickiewicz TL, Cavanaugh JT. Ruptures of the pectoralis major muscle. An anatomic and clinical analysis. *Am J Sports Med* 1992; 20: 587-93.
- Miller MD, Johnson DL, Fu FH, Thae FL, Blanc RO. Rupture of the pectoralis major muscle in a collegiate football player. Use of magnetic resonance imaging in early diagnosis. *Am J Sports Med* 1993; 21: 175-7.
- Berson BL. Surgical repair of pectoralis major rupture in an athlete. Case report of an unusual injury in a wrestler. *Am J Sports Med* 1979; 7: 348-51.
- Marmor L, Bechtol CO, Hall CB. Pectoralis major muscle. Function of sternal portion and mechanism of rupture of normal muscle: Case reports. *J Bone Joint Surg [Am]* 1961; 43A: 81-7.
- Orava S, Sorasto A, Aalto K, Kvist H. Total rupture of pectoralis major muscle in athletes. *Int J Sports Med* 1994; 5: 272-4.
- Delpont HP, Piper MS. Pectoralis major rupture in athletes. *Arch Orthop Trauma Surg* 1982; 100: 135-7.
- McEntire JE, Hess WE, Coleman SS. Rupture of the pectoralis major muscle. A report of eleven injuries and review of fifty-six. *J Bone Joint Surg [Am]* 1972; 54A: 1040-6.
- Zeman SC, Rosenfeld RT, Lipscomb PR. Tears of the pectoralis major muscle. *Am J Sports Med* 1979; 7: 343-7.
- Liu J, Wu JJ, Chang CY, Chou YH, Lo WH. Avulsion of the pectoralis major tendon. *Am J Sports Med* 1992; 20: 366-8.
- Anbari A, Kelly JD, Moyer RA. Delayed repair of a ruptured pectoralis major muscle: a case report. *Am J Sports Med* 2000; 28: 254-256.