

“Piercing”: un nuevo dato en la anamnesis

ASUN ESTRUCH (1 Y 2),
RAMON BALIUS-MATAS (1 Y 2),
MARTA RIUS (2),
DANIEL FELIP FLORIT (2)

1. Consell Català de l'Esport
2. Clínica F. FIATC

CORRESPONDENCIA:

Asun Estruch
Consell Català de l'Esport
Avda. Paisos Catalans, 12
08950 Esplugues de Llobregat
Barcelona

RESUMEN: “Piercing” significa “agujerear”. Se trata de una técnica milenaria arraigada en muchas culturas. En la actualidad ha adquirido una clara connotación estética y, en algunos casos, sexuales, especialmente la que se realiza en la lengua. Las partes del cuerpo más agujereadas son las cejas, la lengua, los labios, la nariz, las orejas, los pezones, el ombligo y el pene.

MATERIALES UTILIZADOS: acero quirúrgico, níquel, cromo, cobalto y vidrio tipo pyrex.

La Conselleria de Sanitat estableció unas normas para garantizar la salud de los ciudadanos y de las ciudadanas (Decreto 28/2001, de 23 de Enero).

PROBLEMAS MEDICOS DERIVADOS

- Dermatitis por contacto.
- Reacciones inflamatorias. Tras la colocación.
- Infecciones. Se considera científicamente como una puerta de entrada gratuita: hepatitis (B, C, D, G), HIV, herpes, tétanos y tuberculosis. Referencias probadas de glomerulonefritis y endocarditis.
- Lesiones traumáticas. Por arrancamiento (orejas, nariz, ombligo) o por lesión microtraumática (decúbitos en el ombligo y fracturas dentales o gingivitis en la boca).
- Interferencia con la radiología.

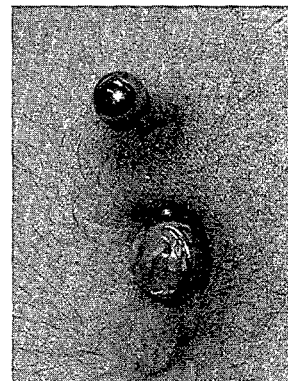
Dos casos de piercing en el ombligo

1. GLOMERULONEFRITIS AGUDA. Tenista de 15 años. Ingreso hospitalario. Sospecha de puerta de entrada: piercing en el ombligo con tratamiento diario con corticoides. Retirada obligada del mismo.
2. RUPTURAS FIBRILARES DE REPETICIÓN EN ISQUIOTIBIALES. Jugadora de baloncesto de 16 años. Disminución del rendimiento y numerosas bajas deportivas. Sospecha de factor de predisposición: piercing que infecta el ombligo (Figura 1). Retirada obligada del mismo.

Dos casos de piercing de lengua

3. REACCIÓN INFLAMATORIA EN LA LENGUA POR COLOCACIÓN DE PIERCING. Tiradora de 18 años. Reposo deportivo. Rechaza de retirada del material causante (Figura 2).
4. HIPERTROFIA AMIGDALAR. Nadadora, 17 años. Aumento de la frecuencia de amigdalitis infecciosa desde el momento de la colocación del piercing (Figura 3). Retirada del material.

Figura I



OMBLIGO. Riesgo de infección alto. Riesgo de traumatismo bajo.

Figura II

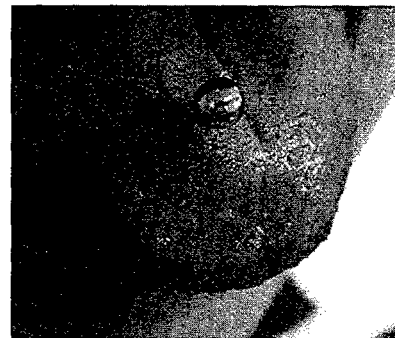
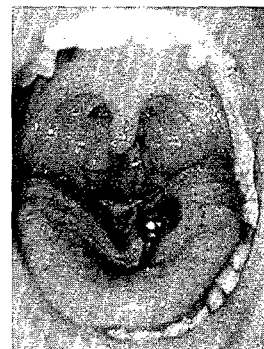
Figura III



LENGUA. Riesgos de infección alto. Inflamación importante y aumento de la salivación. El piercing oral puede estimular la producción de saliva y dificultar la deglución. Existen referencias de angina de Ludwig.

Dos casos de piercing de oreja

5. GRANULOMA por colocación de piercing mantenido. Tenista de 16 años. Asintomático (Figura 4).

Figura IV

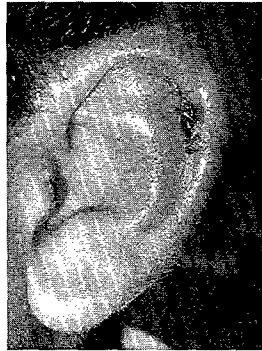


6. CONDRITIS INFECCIOSA. Infección de un piercing en la oreja de un tenista de 15 años (Figura 5). Extracción quirúrgica en un centro hospitalario de urgencias. Deformidad de la misma como secuela.

Un caso de piercing de nariz

7. ORZUELO DE REPETICIÓN OJO DERECHO. Practicante recreacional de tenis de 19 años. Portadora de piercing nasal homolateral derecho. Tratamiento quirúrgico local. Rechaza la retirada del material causante.

Figura V



OREJAS. Riesgo de infección moderado. Riesgo de traumatismo alto. Figuras 3 y 4: tenistas.


CONCLUSIONES

Hay que tener presente el piercing en el momento de la anamnesis y en la valoración clínica del paciente, especialmente en adolescentes y en deportistas, aunque en muchas ocasiones la colocación de éste se haya realizado con cuidado. Las federaciones ya han dado normas internas para evitar accidentes. Al existir indicios de un evidente aumento de la morbilidad producido por un fenómeno estético, el médico está obligado a asesorar en la colocación correcta y a advertir a los pacientes de los posibles efectos indeseables del piercing.

Bibliografía

1. Lester B, Mayers MD, Daniel A i cols. Prevalence of body art (body piercing and tattooing) in university undergraduates and incidence of medical complications *Mayo Clin Proc* 2002; 77: 29-34.
2. Guiard-Schmid JB, Picard H, Slama L i cols. *Presse M* 2000;29:1948-56
3. Koenig LM, Cannes M. Body piercing medical concerns with cutting-edge fashion. *Gen Intern Med* 1999; 14: 379-85.
4. Ram D, Peretz B. Tongue piercing and insertion of metals styds: three cases of dental and oral consequences. *ASDC J Dent Child* 2000; 67: 326-29
5. Garcia Callejo FJ, Martinez Beneito MP, Ortega Navarro MC. Body piercing complications in otorhinolayngology (letter). *Acta Otorrinolaringologica Esp* 1998; 49: 338-9
6. Satchithamanda DK, Walsh J, Schoefield PM. Bacterial endocarditis following repeated tattooing. *Heart* 2001; 85: 11-2
7. Aaron DJ, Deurwater SR, Anderson R i cols. Physical activity and the initiation of high-risk health behaviors in adolescents. *Med Sci Sports Exerc* 1995; 27: 1639-45

Tu mayor ventaja tu mejor marca



Jalea Real, taurina, Inositol y Concentrado de germen de maiz rico en policosanoles y vit. C.

VITALITY sport

 masterfarm

VIA ORAL
15 sobres líquido

Vitality Sport es la ayuda ergogénica con Inositol y Octacosanol, útil en situaciones de máxima demanda energética. Conjuntamente con la Taurina, la Jalea Real y la Vitamina C, es el suplemento nutricional de elección para conseguir el máximo rendimiento en esfuerzos físicos prolongados.

Una dosis aporta: 1g de Taurina, 500 mg de Inositol, 300 mg de Jalea Real fresca y 7,5 mg de Policosanoles, además de 60 mg de Vitamina C.

Dosis recomendada: 1 sobre al día

Vitality Sport 15 sobres líquido

 masterfarm

