

Codo de tenis (tendinosis epicondílea externa): tratamiento esclerosante ecoguiado con polidocanol. A propósito de dos casos

GUILLERMO ÁLVAREZ REY^a, IGNACIO ÁLVAREZ REY^b
Y GUILLERMO ÁLVAREZ BUSTOS^c

^aCentro VIMAC. Alavi Medisport. Málaga.

^bHospital Clínico Universitario Virgen de la Victoria. Málaga.

^cHospital Carlos Haya. Málaga.

RESUMEN: Dos pacientes (2 varones de 42 y 55 años) con tendinosis epicondílea externa dolorosa fueron tratados mediante un novedoso tratamiento que se basa en la esclerosis con Polidocanol, un agente esclerosante, ecoguiado con Power Color (PC) mediante Doppler color de polidocanol, un agente esclerosante. Tras el tratamiento se produjo una marcada reducción del dolor recogida mediante una escala analógica visual (VAS) y desaparición y disminución de la vascularización en cada caso, respectivamente. El caso 1 era deportista y en la última revisión se encontraba en fase de readaptación deportiva, mientras que el caso 2 retomó su actividad laboral abandonada previamente. La esclerosis ecoguiada de los neovasos parece ser un tratamiento efectivo para la tendinopatía epicondílea externa dolorosa crónica, sugiriendo que los neovasos desempeñan un papel importante en el origen del dolor crónico del tendón.

PALABRAS CLAVE: Tendinosis. "Power Color". Neovasos. Esclerosis.

ABSTRACT: Two patients (two men aged 42 and 55 years old) with chronic lateral epicondyle tendinosis were treated with a new therapy based on color Doppler ultrasound-guided injection of a sclerosing agent, polidocanol. There was a marked reduction in pain during activity (reported on a visual analogue scale [VAS]) and total disappearance and decrease in neovessels in each case, respectively. Case 1 participated in sports and at the last visit was in the readaptation phase, while case 2 returned to work after having previously abandoned it. Sclerosing neovessels appears to be an effective treatment for painful chronic lateral epicondyle tendinosis, suggesting that neovessels play a key role in causing chronic tendon pain.

KEY WORDS: Tendinosis. "Power-Colour". Neovessels. Sclerosis.

INTRODUCCIÓN

La epicondilopatía es una condición patológica que afecta al tendón del extensor *carpi radialis brevis* (ECRB) en su origen y causa dolor con la extensión de la muñeca¹. El término codo del tenista fue introducido en 1883². La causa parece que está relacionada con actividades repetitivas de alta demanda, como el uso excesivo de los extensores de la muñeca, y da lugar a microrroturas de la unión musculotendinosa del ECRB. Nirschl³ describe como posibles factores de riesgo la edad superior a 35 años, un alto nivel de actividad (deportiva o laboral), una alta demanda de trabajo y un grado inadecuado de entrenamiento. El término epicondilitis es engañoso, ya que la inflamación aguda o crónica está ausente. La causa de este síndrome clínico es una patología degenerativa del tendón (tendinosis).

Los tendones en general son estructuras poco vascularizadas, y en los tendones del codo, con técnica Power Color (PC), no se ha demostrado la presencia de vasos sanguíneos en individuos asintomáticos.

En el caso del codo del tenista, Goldie⁴ y posteriormente Nirschl de forma específica, al identificar el ECRB como la alteración primaria patológica⁵, describen la hiperplasia vascular asociada con tendinosis, con aumento del número de vasos que son anormales e inmaduros, e introducen el término *hiperplasia angiofibroblástica*. El término posteriormente se modificó a *tendinosis angiofibroblástica*, asumiendo el carácter degenerativo del mismo (vídeos 1 y 2).

Si nos centramos en el tratamiento de la tendinopatía insercional de la musculatura epicondílea, hay que destacar inicialmente que son muchos los que se instauran de forma cotidiana⁶, pero hasta hace relativamente poco tiempo no se

sabía nada del origen del dolor. En estudios recientes de inmunohistoquímica, Alfredson et al⁷⁻⁹, mediante técnicas de hemodiálisis en la tendinosis aquilea, rotuliana y epicondílea dolorosa, encontraron:

- Valores normales de prostaglandina E2 (PGE2).
- Valores altos de glutamato (neurotransmisor excitatorio).
- Valores altos de lactato (condiciones anaeróbicas).

En definitiva, no se evidenció la existencia de marcadores de proceso inflamatorio.

Este grupo realizó un estudio piloto en el año 2002¹⁰ que consistió en la esclerosis ecoguiada de los vasos neoformados en tendinosis aquíleas dolorosas con angiogénesis, mediante un agente esclerosante (polidocanol) ampliamente utilizado desde hace años en la escleroterapia de varices. En este estudio concluían que la esclerosis de los neovasos parecía constituir un tratamiento efectivo para el dolor en esta localización, sugiriendo que los neovasos desempeñan un papel clave en la aparición de dolor de forma crónica.

CASOS

Dos pacientes con tendinosis epicondílea grave refractarios a terapias convencionales, a los cuales se les aplicó un tratamiento esclerosante con polidocanol. El tratamiento se realizó con el consentimiento informado de los 2 pacientes. Los estudios y controles ecográficos se llevaron a cabo con equipos de ecografía portátil modelos: Sonosite 180 Plus (sonda lineal multifrecuencia de 5-10 MHz, PC) y Sonosite Micromaxx (sonda lineal multifrecuencia de 5 a 10 MHz, PC).

- Caso 1: Varón de 42 años (codo derecho, tenista aficionado).
- Caso 2: Varón de 55 años (codo izquierdo, no deportista).

Ambos pacientes presentaban engrosamiento del tendón con pérdida del patrón fibrilar, zonas hipoecoicas y neovascularización en los tercios proximal y medio del tendón (fig. 1).

La escala analógica visual para la valoración del número de vasos siguiendo el trabajo de Öhberg y Alfredson⁷ fue de 0 a +4 (0 era la ausencia de los mismos, +1 si existía uno o más vasos en el tercio proximal del tendón, y +2 a +4 si existían varios vasos tortuosos e irregulares dentro del tendón).

El caso 2 había sido previamente infiltrado con corticosteroides en 2 ocasiones.

El agente esclerosante utilizado fue el polidocanol al 2% (2-3 ml), y su inyección se realizó mediante una jeringa de 3 ml y aguja de 0,40 × 40 mm.

La técnica consistió en localizar el vaso de mayor calibre mediante Power Color para inyección intravascular ecoguiada.

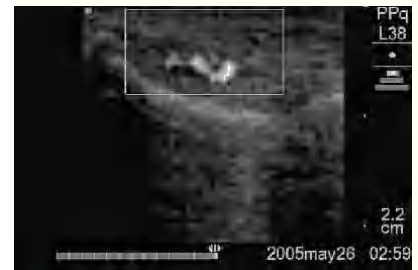
En 2 ocasiones se observó dolor en las 24-48 h postratamiento.

El inicio de los ejercicios excéntricos se realizó a la semana tras la primera inyección esclerosante, mediante el protocolo de 12 repeticiones × 3 series diarias utilizando banda elástica (Theraband), pinza manual y pelota.

De forma individualizada, los resultados del tratamiento esclerosante en cada caso fue:

- Caso 1. Número de sesiones: 2; satisfacción del paciente: Sí; efectos adversos: No; vasos antes: +3; vasos después: +1; escala analógica visual [VAS] antes: 90; escala VAS después: 10; retorno laboral (figs. 2a y b).

Figura 1



Corte longitudinal del tendón del caso 2 que muestra el engrosamiento, las áreas de hipoecogenicidad y la neovascularización del mismo.

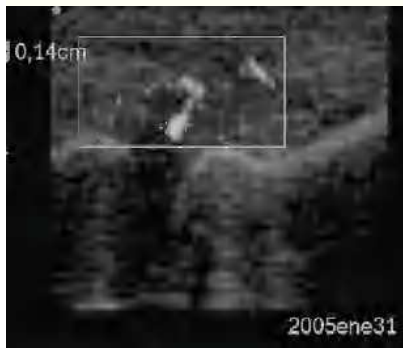
- Caso 2. Número de sesiones: 3; satisfacción del paciente: Sí; efectos adversos: No; vasos antes: +3; vasos después: 0; escala VAS antes: 85; escala VAS después: 13; en fase de readaptación deportiva en el último control ecográfico.

DISCUSIÓN

Tras la aplicación y el seguimiento del tratamiento esclerosante en el tendón epicondílea y en un intento de acabar con el binomio neovascularización-dolor, se pudo observar una marcada disminución de la vascularización del tendón degenerado en ambos casos. La disminución del dolor permitió iniciar el trabajo excéntrico para mejorar la calidad del tendón a largo plazo y ayudar a la desaparición del dolor. Todo lo anterior parece indicar la existencia de una relación entre el número de vasos y la existencia o ausencia de dolor.

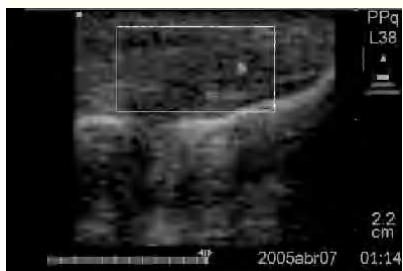En el caso del tenista aficionado, aún no había retomado la actividad deportiva tras el último control (7 meses tras inicio de tratamiento), a expensas de seguir trabajando los ejercicios excéntricos y modificar la técnica del revés a una sola mano. El seguimiento de la evolu-

Figura 2a



Corte longitudinal del tendón del caso 1 previo a la primera esclerosis con neovascularización +3.

Figura 2b



Corte longitudinal del tendón de la figura 2a donde, tras 2 sesiones esclerosantes y ejercicios excéntricos, mostró una neovascularización +1.

ción en el caso 2 fue sólo de 9 semanas, dada su buena evolución. La respuesta del caso 1 fue más lenta que la del caso 2.

Puede afirmarse que los resultados obtenidos con la escleroterapia ecoguiada con polidocanol en esta localización son alentadores y pueden constituir una alternativa terapéutica en el tratamiento no quirúrgico de esta patología, pero no son definitivos. Inicialmente, el tratamiento parece ser seguro y sin efectos adversos, mientras la técnica sea la correcta y adecuada.

Bibliografía

1. Peters T, Baker CL Jr. Overuse injuries in the upper extremity. Lateral epicondylitis. *Clin Sports Med.* 2001;20: 549-63.
2. Major H. Lawn tennis elbow. *Br Med J.* 1883;2:557-9.
3. Nirschl RP, Ashman ES. Elbow tendinopathy: tennis elbow. *Clin Sports Med.* 2003;22:813-36.
4. Goldie I. Epicondylitis lateralis humeri (epicondylalgia or tennis elbow). A pathological study. *Acta Chirurgica Scandinavica. Supplementum.* 1964;339.
5. Nirschl RP, Petrone FA. Tennis elbow: the surgical treatment of lateral epicondylitis. *J Bone Joint Surg Am.* 1979; 61:832-9.
6. Whaley A, Baker C. Lateral epicondylitis. *Clin Sports Med.* 2004;23:677-91.
7. Alfredson H, Bjur D, Sandstrom P, Thorsen K, Lorentzon R. High intratendinous lactate levels in painful chronic Achilles tendinosis. An investigation using microdialysis technique. *J Orthop Res.* 2002;20:934-8.
8. Alfredson H, Lorentzon R. Chronic tendon pain: no signs chemical inflammation but high concentrations of the neurotransmitter glutamate. Implications for treatment? *Curr Drug Targets.* 2002;3:43-54.
9. Alfredson H, Thorsen K, Lorentzon R. In situ microdialysis in tendon tissue: high levels of glutamate, but not prostaglandin E 2 in chronic Achilles tendon pain. *Knee Surg Sports Traumatol Arthrosc.* 1999;7:378-81.
10. Öhberg L, Alfredson H. Ultrasound guided sclerosis of neovessels in painful chronic Achilles tendinosis: pilot study of a new treatment. *Br J Sports Med.* 2002;36:173-7.

Vídeo 1. Ecografía (Toshiba Applio) de tendinopatía degenerativa de la musculatura epicondilea en deportista veterano de muy alto nivel. Se observa una marcada heteroecogenicidad y engrosamiento tendinoso.

Vídeo 2. Al aplicar "Power Color" (PC) se observa la aparición de una neovascularización.