

# Rotura del músculo *Latissimus dorsi* en un deportista de trialsín

Laura Pacheco Arajol<sup>a,b</sup> y Ramon Balius Matas<sup>a,c</sup>

<sup>a</sup>Consell Català de l'Esport. Barcelona. España.

<sup>b</sup>Universitat Internacional de Catalunya. Barcelona. España.

<sup>c</sup>Fundació Clínica FIATC. Barcelona. España.

**RESUMEN:** Paciente de 24 años, deportista de alto nivel de trialsín. Durante una exhibición deportiva, en un salto, sufre la inusual rotura del músculo *Latissimus dorsi* por mecanismo indirecto. El tratamiento conservador da buenos resultados, de manera que el deportista no presenta secuelas en el ámbito funcional; en el aspecto estético presenta alteración en el relieve muscular durante la contracción. A la palpación no aparece la cobertura muscular que proporcionaría el músculo en condiciones normales. La revisión bibliográfica muestra que la lesión del *Latissimus dorsi* está poco referenciada en la literatura.

**PALABRAS CLAVE:** *Latissimus dorsi*. Lesión muscular. Trialsín.

**ABSTRACT:** We report the case of a 24-year-old man who participated in high-level biketrials. During an event, the patient suffered an unusual rupture of the *Latissimus dorsi* muscle due to an indirect mechanism. Conservative treatment produced good results with no functional sequelae. Cosmetically, the patient showed an alteration in muscular contour during contraction. On palpation, muscular coverage, which would have been noted in normal conditions, was lacking. A review of the literature shows that *Latissimus dorsi* injury is scarcely reported in the literature.

**KEY WORDS:** *Latissimus dorsi*. Muscular injury. Biketrials.

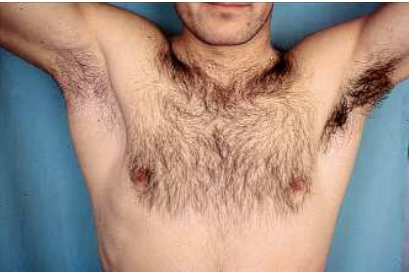## INTRODUCCIÓN

La lesión muscular es muy frecuente en el ámbito deportivo, y se produce en acciones excéntricas con movimientos rápidos. Su frecuencia es mayor en las extremidades inferiores. En el caso de las extremidades superiores, la localización más frecuente es el músculo pectoral y el bíceps braquial<sup>1,2</sup>. Presentamos un caso de lesión muscular grave en el *Latissimus dorsi* (LD), con una evolución superponible a la de cualquier lesión muscular. Es una lesión rara y está poco referenciada en la literatura.

## CASO CLÍNICO

Paciente de 24 años, deportista profesional de trialsín. En una exhibición deportiva cae sobre las dos ruedas de la bicicleta desde una altura de un metro y medio. Para conseguir el control de la bicicleta, realiza una amortiguación de la caída con el cuerpo de manera que se desplaza desde una posición de bipedestación a sedestación por detrás de la silla. La traslación del tronco hacia atrás condiciona una flexión brusca de la cadera. Las extremidades superiores asidas al manillar frenan la caída del cuerpo hacia atrás. Es entonces cuando el deportista nota un dolor súbito y brutal en la parte posterior de la axila derecha y finaliza la exhibición con dificultad (fig. 1).

A las 24 h se aprecia aumento global de la cara posterior del hombro (fig. 2). La rotación interna, la retropulsión y la aducción del brazo son dolorosas y limitadas. En la palpación presenta dolor entre la cara posterior de la axila y el borde inferoexterno de la escápula. Una palpación más exhaustiva permite identificar la pérdida de grosor del cuerpo del músculo LD, *Teres major* (TM) y *Teres minor* (Tm).

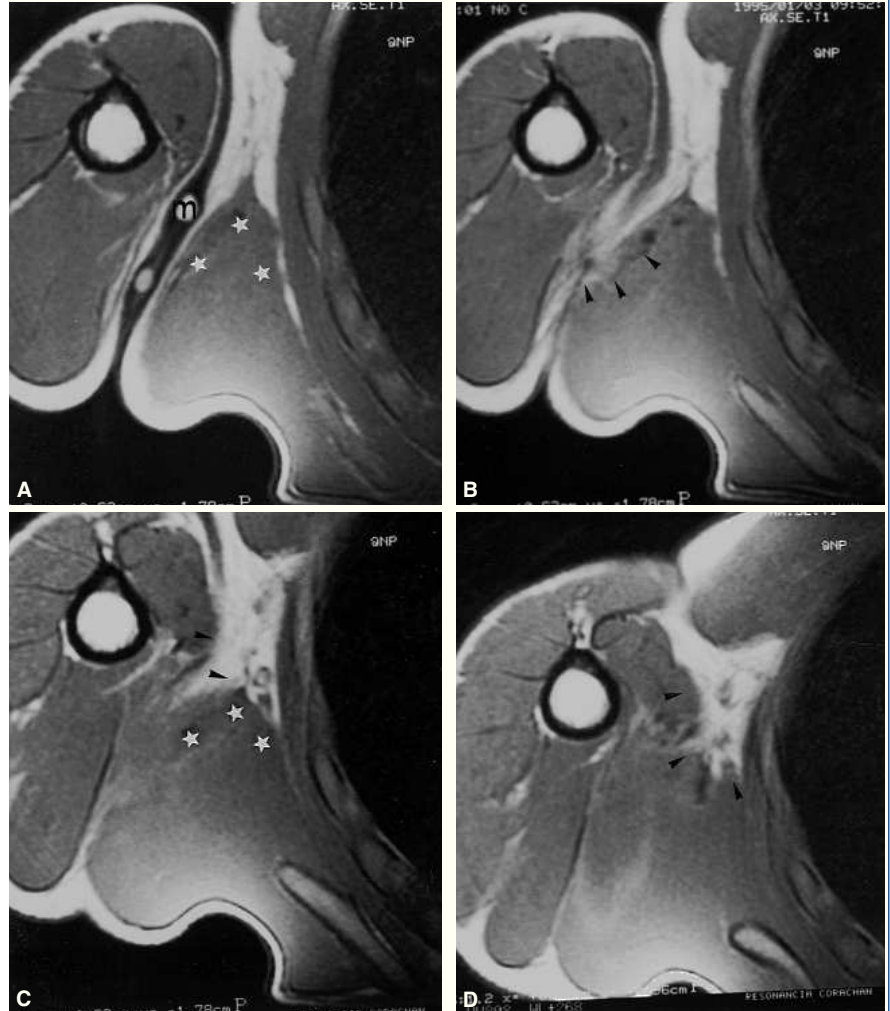
**Figura 1** Mecanismo lesional.**Figura 2** Aspecto del foco de lesión a las 24 h.

Se sospecha ruptura del LD o de TM, por lo que se solicita resonancia magnética (fig. 3). Se observa una alteración de la señal en la inserción proximal del tendón del LD, con rotura fibrilar completa y retracción del cuerpo del músculo, edema y hematoma localizado en la región axilar.

A los 4 días aparece una sufusión hemática de 2 × 3 cm de extensión en la cara posterointerna del brazo, justo por debajo de la axila.

A la semana se inician las contracciones isométricas, a los 15 días las isotónicas, y a los 21 se normaliza el balance articular y muscular. Al mes se inicia la reintroducción progresiva al gesto deportivo. A los 2 meses el paciente consigue de nuevo los máximos resultados en su disciplina deportiva.

Como secuela, presenta un hachazo en el pilar muscular posterior durante la

**Figura 3** Imágenes de resonancia magnética seriadas axiales en T1, en la región axilar. Se observa el marcador cutáneo (m) con flechas (►) que indican desestructuración en la zona de la lesión. Retracción muscular del *Latissimus dorsi* (estrellas blancas).

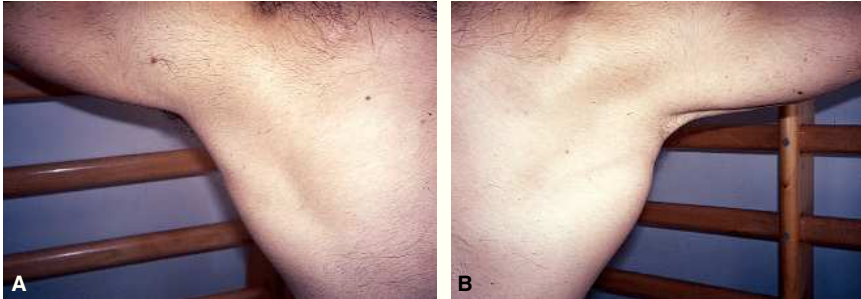
contracción isométrica (fig. 4), y el tendón del LD/TM aparece sin la cobertura muscular que le proporcionaba el LD (fig. 5).

Una nueva resonancia magnética a los 12 meses detecta un engrosamiento de la fascia del LD con retracción muscular del mismo. Se añaden cortes axiales y coronales en abducción y rotación externa con la finalidad de poner en tensión al LD. La reparación fibrosa muestra mayor

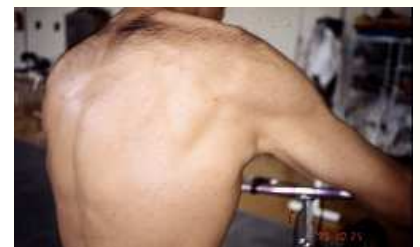**Figura 4** Hachazo muscular en la axila durante la contracción muscular isométrica.

Figura 5

A la derecha: tendón del *Teres major* desnudo sin la cobertura muscular que le proporcionaría el *Latissimus dorsi*. A la izquierda: contralateral.



retracción de las fibras más distales –las más laterales– del músculo (fig. 6). Esta retracción produce el efecto de hachazo y descubre el tendón desnudo del TM. En la zona miotendinosa axilar se observa el proceso cicatricial sin signos de afectación inflamatoria crónica.

## DISCUSIÓN

El músculo LD es un músculo ancho y delgado de morfología triangular con la base en la columna vertebral y el vértice en la región axilar. El TM y el LD pueden tener un tendón conjunto o separado en su inserción en el borde medial de la corredera bicipital, por debajo del tubérculo menor del húmero<sup>3,4</sup>. Quirúrgicamente, se debe considerar ambos tendones como “una única estructura con inserciones separadas” a fin de evitar lesiones en las estructuras vecinas (nervios radial, axilar y arteria circunfleja)<sup>5</sup>.

El LD es aductor, rotador medial y extensor del hombro. Dirige el hombro hacia caudal y participa en la inclinación del tronco. Es inspirador accesorio y nos coloca en posición de “firmes”. Si el húmero es punto fijo, realiza la acción de trepar o escalar.

La lesión del LD está poco referenciada en la literatura y nunca se presenta como grupo muscular protagonista en la

realización de algún gesto específico, sino que más bien se habla de acción sinérgica del *Pectoralis major* (PM), el SB o del *Serratus*<sup>6-9</sup>. Frecuentemente el LD se emplea en cirugía plástica y reconstructiva<sup>7,10-13</sup>.

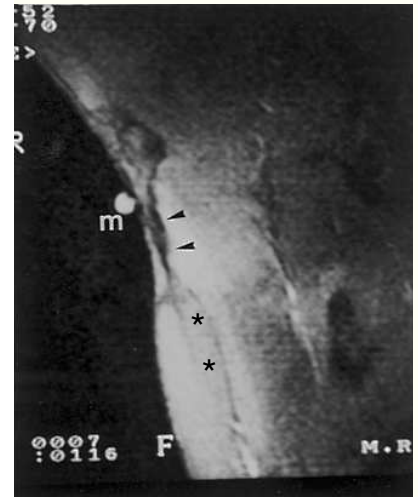
Hay pocos artículos que hagan referencia a la lesión aislada del LD<sup>14,15</sup>. Barnes y Tullos<sup>16</sup> encuentran casos de lesión en el LD analizando 100 lesiones de básquet. Lazio et al<sup>17</sup> hablan de 2 casos de lesión a LD por iatrogenia, en el cuerpo muscular, secundarios a una fusión espinal por vía anterior. Kawashima et al<sup>18</sup> hablan de lesión en el LD asociada a PM en un accidente de gran violencia.

En el ámbito deportivo, Butterwick et al<sup>14</sup> presentan un caso de rotura aguda del tendón en un profesional veterano de rodeo, y el tratamiento es conservador. Henry y Scerpella<sup>15</sup> presentan un caso de avulsión aguda de la inserción ósea en un esquiador acuático con tratamiento quirúrgico. Spinner et al<sup>9</sup> presentan la rotura y desinserción del tendón conjunto del LD y del TM en un jugador de golf por sobrecarga, sin antecedente traumático desencadenante. Se observa que los pocos casos relacionados con el deporte que existen en la literatura tienen tratamientos y etiopatogenias muy diferentes.

Pese a que la lesión en el LD es muy rara, nuestro caso es ilustrativo de lesión muscular por un mecanismo indirecto:

Figura 6

Control con resonancia magnética a los 12 meses. Imagen frontal con el brazo en abducción y rotación externa, con marcador cutáneo (m). Se identifica una clara secuela cicatricial (flechas negras) sin signos de edema perimuscular y clara retracción en el *Latissimus dorsi* (asteriscos).



se produce en un músculo que puede considerarse poliarticular y la lesión es secundaria a un claro movimiento excéntrico. Si tenemos en cuenta la observación de Bech y Hoffer<sup>5</sup> y consideramos la inserción del LD y del TM común, deducimos que la lesión en nuestro deportista es claramente miotendinosa, y como secuela queda un muñón muscular que aumenta durante la contracción. Igualmente, la historia clínica que sigue al accidente es superponible a cualquier lesión muscular: hay sufusión hemática e impotencia funcional, y los tiempos biológicos se cumplen con normalidad. Es, pues, la originalidad y rareza del músculo lesionado lo que justifica su publicación.

## Bibliografia

1. Garrett WE. Muscle Strain injuries: clinical and basics aspects. *Med Sci Sports Exerc.* 1990;22:436-43.
2. Garrett WE. Muscle Strain Injuries. *Am J Sports Med.* 1996;24:S2-8.
3. Fucci S, Benigni M. Biomecànica de l'aparell locomotor aplicada al condicionament muscular. Barcelona: Doyma; 1988. p. 26-33.
4. Testut L, Latarjet A. Anatomía humana. Vol 1. Barcelona: Salvat; 1990. p. 861-4.
5. Bech PA, Hoffer MM. Latissimus Dorsi and Teres Major tendons: separated or conjunct tendons? *J Pediatr Orthop.* 1989;9:308-9.
6. Jobe FW, Moynes DR, Antonelli DJ. Rotator cuff function during a golf swing. *Am J Sports Med.* 1986;14:388-92.
7. Russell RC, Pribaz J, Zook EG, Leighton WD, Eriksson E, Smith CJ. Functional evaluation of latissimus dorsi donor site. *Plast Reconstr Surg.* 1986;78:336-44.
8. Scovazzo ML, Browne A, Pink M, Jobe FW, Kerrigan J. The painful shoulder during freestyle swimming. *Am J Sports Med.* 1991;19: 577-82.
9. Spinner RJ, Speer KP, Mallon WJ. Avulsion injury to the conjoined tendons of the latissimus dorsi and teres major muscles. *Am J Sports Med.* 1988; 26:847-9.
10. Brumbach RJ, Mc Bride MS, Ortolani NC. Functional evaluation of the shoulder after transfer to the vascularized latissimus dorsi muscle. *J Bone Joint Surg.* 1992;74A:377-82.
11. Van Landuyt K, Hamdi M, Blondeel P, Monstrey S. The compound thoraco-dorsal perforator flap in the treatment of combined soft-tissue defects of sole and dorsum of the foot. *Br J Plast Surg.* 2005;58:371-8.
12. Moore C, Lee S, Hart A, Watson S. Use of Integra to resurface a latissimus dorsi free flap. *Br J Plast Surg.* 2003;56:66-9.
13. Duteille F, Lim A, Dautel G. Free flap coverage of upper and lower limb tissue defects in children: a series of 22 patients. *Ann Plast Surg.* 2003;50:344-9.
14. Butterwick DJ, Mohtadi NG, Meeuwisse WH, Frizzell JB. Rupture of latissimus dorsi in an athlete. *Clin J Sport Med.* 2003;13:189-91.
15. Henry JC, Scerpella TA. Acute traumatic tear of the Latissimus dorsi tendon from its insertion: A case report. *Am J Sports Med.* 2000;28:577-9.
16. Barnes DA, Tullos HS. An analysis of 100 symptomatic baseball players. *Am J Sports Med.* 1978;6:62-7.
17. Lazio BE, Straab M, Stambough JL, Hurst JM. Latissimus dorsi rupture: An unusual complication of anterior spine surgery. *J Spinal Disord.* 1993;6:83-6.
18. Kawashima M, Sato M, Torisu T, Himeno R, Iwabuchi A. Rupture of the pectoralis major: report of 2 cases. *Clin Orthop Relat Res.* 1975;109:115-9.