

# Fractura de estrés del hueso grande del carpo: a propósito de un caso

CARLES PEDRET CARBALLIDO<sup>a,b,c</sup>, GIL RODAS FONT<sup>d,e</sup>, ASUN ESTRUCH<sup>f</sup>, IGNACIO QUIXANO<sup>g</sup> Y ALEIX BORRÀS<sup>g</sup>

<sup>a</sup>Escola de Medicina de l'Esport Universitat de Barcelona. Barcelona. España.

<sup>b</sup>Club Bàsquet Tarragona. Tarragona. España.

<sup>c</sup>Club Bàsquet Valls. Valls. Tarragona. España.

<sup>d</sup>Serveis Mèdics F. C. Barcelona. Barcelona. España.

<sup>e</sup>Servicios Médicos Real Federación Española de Hockey Hierba. Barcelona. España.

<sup>f</sup>Consell Català de l'Esport. Generalitat de Catalunya. Barcelona. España.

<sup>g</sup>Servei de Fisioteràpia. Acadèmia de Tennis Open Sánchez-Casal.

**RESUMEN:** Las fracturas traumáticas o por estrés del hueso grande del carpo (*os capitata*) son hallazgos realmente infrecuentes en la práctica clínica. Son una entidad que se debe sospechar ante un dolor insidioso y persistente en la palma de la mano en personas con una elevada demanda de esta extremidad o con traumatismos repetidos. En este artículo se presenta el caso de una jugadora de tenis de 16 años con dolor selectivo en la mano derecha de meses de evolución.

**PALABRAS CLAVE:** Fracturas de estrés. Hueso grande. Tenis.

**ABSTRACT:** Traumatic or stress fractures of the *os capitata* are highly uncommon findings in clinical practice. These fractures should be suspected in insidious and persistent pain in the palm of the hand in persons with high demand on this extremity or repeated trauma. This article presents the case of a 16-year-old female tennis player with a 6-month history of selective pain in her right hand.

**KEY WORDS:** Stress fractures. *Os capitata*. Tennis.

## INTRODUCCIÓN

Jugadora de tenis de 16 años que refiere dolor en la palma de la mano de 5 meses de evolución. Su mano dominante es la derecha. Diagnosticada inicialmente de tendinopatía de flexores de la mano, se realiza un tratamiento convencional de rehabilitación. Durante 2 meses combina su rutina de entrenamientos con la fisioterapia. En este período de tiempo el dolor reaparece con la misma intensidad durante la práctica deportiva.

Ante la persistencia del dolor, la paciente acude a nuestros servicios médicos. El dolor se agudiza a la palpación a punta de dedo del carpo, especialmente en la zona central de la mano, y se localiza un punto exquisito en la cara palmar del hueso grande. Igualmente, el dolor aumenta durante la dorsiflexión forzada de la muñeca. La paciente relaciona dicho dolor con una sobrecarga continuada del borde distal y lateral del puño de la raqueta sobre la palma de la mano (fig. 1).

Debido a la larga evolución de la lesión, se realiza resonancia magnética (RM), que muestra una imagen sugestiva de fractura trabecular en el hueso grande del carpo derecho con escaso derrame y sinovitis de tendones extensores (fig. 2). Se complementa el estudio con escáner (TC), que muestra una fractura no desplazada de cara volar de hueso grande en su tercio medio sin desplazamiento de fragmento (fig. 3).

Ante la rareza de la lesión, se completa el estudio con una gammagrafía ósea (fig. 4), en la que se observan fenómenos osteogénicos activos secundarios a fractura de hueso grande de la mano derecha ya conocida.

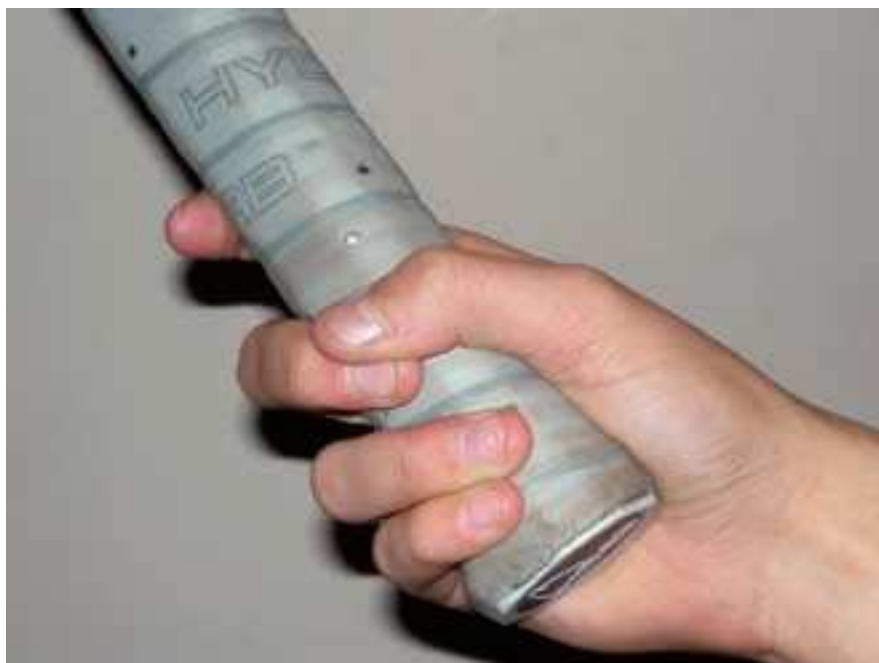Se prescriben 6 semanas de reposo deportivo y posteriormente se realiza una reintroducción progresiva a su acti-

**Historia del artículo:** Recibido el 1 de enero de 2009 / Aceptado el 19 de enero de 2009.

**Cómo citar este artículo:** Pedret C, Balias R, Rodas G. Fractura de estrés del hueso grande del carpo: a propósito de un caso. *Apunts Med Esport*. 2009;161:38-41.

**Correspondencia:** Carles Pedret (drpedret@gmail.com).

**Figura 1** Imagen de agarre (grip) de la raqueta de tenis.



vidad deportiva habitual bajo estricta supervisión, especialmente en lo que a dolor o molestias se refiere.

## DISCUSIÓN

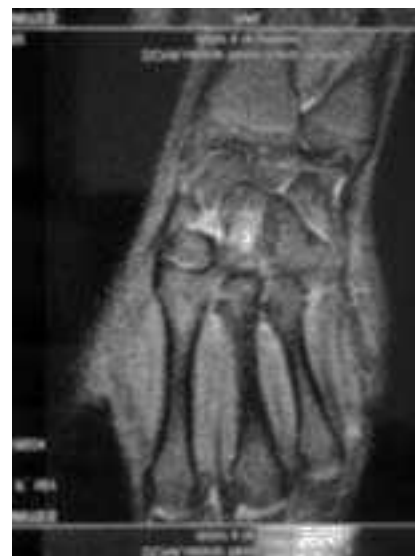Las fracturas traumáticas o por estrés del hueso grande del carpo (*os capitate*) son hallazgos realmente infrecuentes en la práctica clínica (1-3% de todas las fracturas del carpo)<sup>1-3</sup>. El mecanismo de lesión de una fractura traumática del hueso grande suele ser una caída con hiperextensión forzada de muñeca y desviación cubital o neutra o una contusión directa sobre la cara dorsal de la muñeca, mientras que las fracturas por estrés pueden producirse por dorsiflexión forzada repetida de la muñeca con traumatismos repetidos sobre la cara palmar de la mano<sup>2,4</sup>. En este sentido, la etiopatogenia de la fractura de estrés en el hueso grande sería similar a la descrita para la apófisis unciforme del ganchoso<sup>5,6</sup>.

En el diagnóstico de este tipo de fracturas del hueso grande es básica la sospecha clínica, ya que es lo que nos permite solicitar las pruebas complementarias más adecuadas para el diagnóstico definitivo. La radiología simple no siempre evidencia la lesión por estrés del hueso grande<sup>7</sup>, y habitualmente es necesario solicitar un escáner y/o una RM para la confirmación del diagnóstico<sup>7,8</sup>, dejando la gammagrafía ósea para casos de duda o para el control de la actividad evolutiva<sup>9,10</sup>.

A pesar de que este tipo de fracturas suelen evolucionar correctamente mediante el tratamiento conservador con reposo e inmovilización durante 6 semanas<sup>4,7,8</sup>, se reserva la opción quirúrgica con fijación interna para casos de no unión, desplazamiento o pseudoartrosis<sup>11</sup>.

Otro de los factores que debe tenerse en cuenta en las fracturas del hueso grande, sean por estrés o traumáticas, es

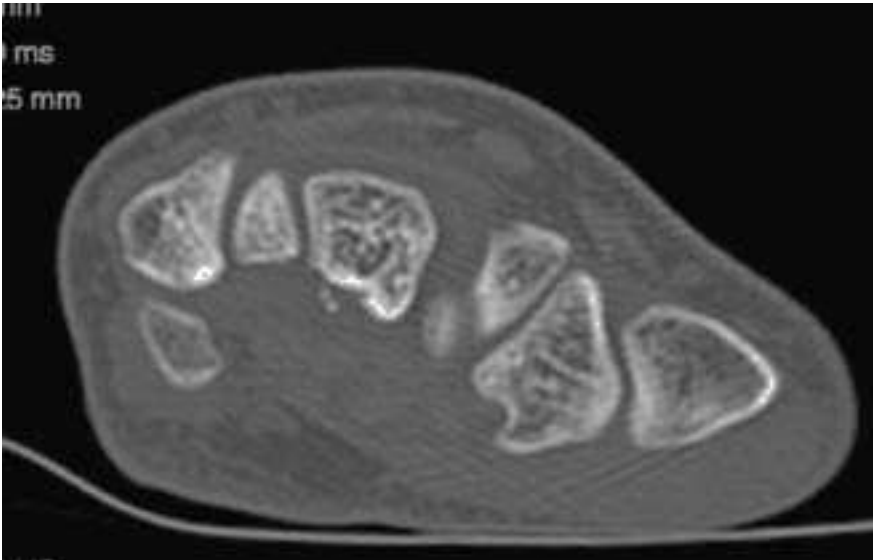
**Figura 2** La imagen de RM pone de manifiesto la fractura trabecular en hueso grande.



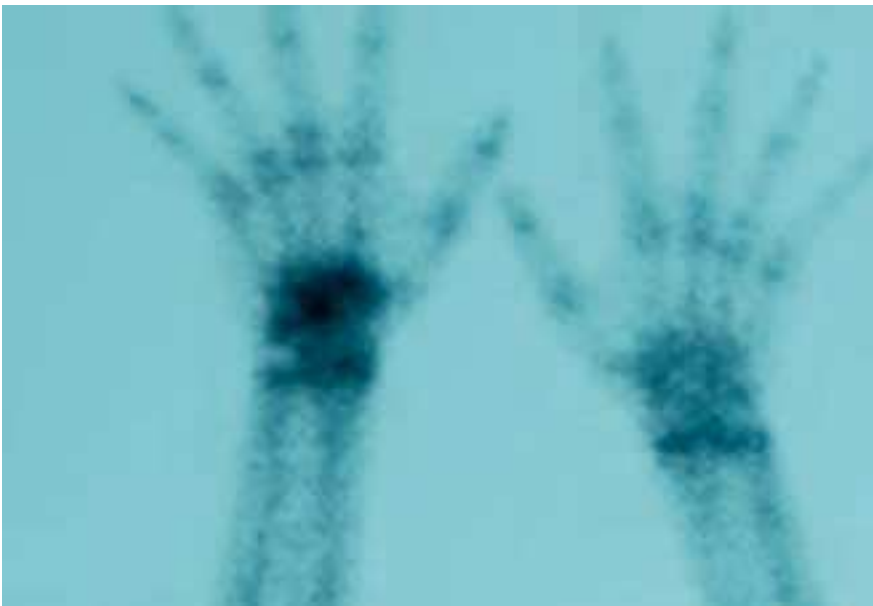su delicado aporte circulatorio y la posibilidad de que se produzca una necrosis avascular de manera parecida a lo que sucede con el escafoides. En el hueso grande los vasos sanguíneos fluyen longitudinalmente de distal a proximal, y es precisamente este flujo retrógrado lo que provoca en el hueso grande el riesgo de necrosis avascular. De igual manera, la pobre revascularización después de una fractura es lo que puede conllevar también un retraso en la consolidación<sup>12,13</sup>. Este problema no lo tuvo nuestra tenista debido a que el fragmento –palmar– no era lo suficientemente grande para que un retraso de consolidación pudiera traducir clínica.

La práctica deportiva de alto nivel supone una sobrecarga especialmente para las articulaciones más solicitadas en función del deporte practicado<sup>14</sup>. En nuestro caso, el tenis genera una sobrecarga repetida, especialmente sobre la muñeca y la mano, asociada a traumatismos

**Figura 3** TC con imagen de fractura no desplazada en la cara volar del tercio medio del hueso grande.



**Figura 4** La gammagrafía muestra hipercaptación activa en el carpo derecho.



mos leves pero repetidos en esta zona. Este hecho siempre ha de tenerlo en cuenta el médico del deporte a la hora de evaluar una mano dolorosa, especialmente si el dolor se centra en la zona central de la palma de la mano.

En lo que se refiere a factores de riesgo de las fracturas de estrés en general, hay que tener en cuenta el sexo y la edad de los pacientes, ya que el hecho de ser mujer y de edad joven genera cierta predisposición a las fracturas por sobrecarga<sup>15</sup>. En el caso que nos ocupa, a pesar de que la paciente presentaba un ritmo menstrual sin alteraciones, estos factores se suman al aumento en la carga de trabajo y/o a la realización de movimientos repetitivos de dorsiflexión de la muñeca.

## CONCLUSIÓN

Las fracturas por estrés del hueso grande son una entidad clínica que se debe sospechar ante un dolor insidioso y persistente en la palma de la mano en personas con una elevada demanda de esta extremidad o con traumatismos repetidos. Ante la sospecha de lesión de estrés en la palma de la mano, la RM es la prueba de elección. Si no existen complicaciones, como desplazamiento o retraso de consolidación, el tratamiento suele ser conservador, con inmovilización y reposo aproximadamente durante 6 semanas. Tras este período de tiempo el deportista debe reintroducir progresivamente la carga de entrenamiento, siempre de manera asintomática.

## Bibliografía

1. Allen H, Gibbon WW, Evans RJ. Stress fracture of the capitate. *J Accid Emerg Med.* 1994;11:59-60.
2. Vizkelely T, Wouters HW. Stress fracture of the capitate. *Archivum chirurgicum Neerlandicum.* 1972;24:47-57.
3. Rand JA, Linschield RL, Dobyns JH. Capitate fractures. A long term follow up. *Clin Orthop.* 1982;165:209.
4. Alder GW, Shafton JB. Fractures of the capitates. *JBJS.* 1962;44A:1537.
5. Ardèvol Cuesta J. Fractura de estrés y retardo de consolidación de la apófisis unciforme del hueso ganchudo. Caso clínico en un jugador de hockey hielo. *Apunts. Medicina de l'esport.* 1999;34:37-8
6. Stark HH, Jobe FW, Boyes JH, et al. Fracture of the hook of the hamate in athletes. *J Bone Joint Surg.* 1977;59A:575-82.
7. Albertsen J, Mencke S, Christensen L, et al. Isolated capitates fracture diagnosed by computed tomography. Case report. *Handchir Mikrochir Plast Chir.* 1999;31:79-81.
8. Calandruccio JH, Duncan SF. Isolated nondisplaced capitate waist fracture diagnosed by magnetic resonance imaging. *J Hand Surg (Am).* 1999;24:856-9.
9. Hopkins W, Amman SR. Isolated fracture of the capitate – use of nuclear medicine as an aid to diagnosis. *Int J Sports Med.* 1990;11:312.
10. Yoshihara M, Sakai A, Toba N. Nonunion of the isolated capitate waist fracture. *J Orthop Sci.* 2002;7:578-80.
11. Neville W, O'Donnell M, Neill S. Internal fixation of an isolated fracture of the capitate using the Herbert-Whipple screw. *Int J Care Injury.* 2004;35:540-1.
12. Freedman DM, Botte MJ, Gelberman RH. Vascularity of the carpus. *Clin Orthop.* 2001;383:47-59.
13. Panagis JS, Gelberman RH, Taleisnik J, et al. The arterial anatomy of the human carpus. Part II: The intraosseous vascularity. *J Hand Surg Am.* 1983;8:375-82.
14. Roca J, Cabot J. Fracturas por sobrecarga en el deportista. *Apunts. Medicina de l'esport.* 1985;23:17-24.
15. Zinder R, Koester M, Duna W. Epidemiology of stress fractures. *Clin Sports Med.* 2006;25:37-52.