

apunts

MEDICINA DE L'ESPORT

www.apunts.org



CASO CLÍNICO

Lesión de “tennis leg” asociada a rotura parcial del tendón de Aquiles

Gil Rodas^{a,*}, Toni Bove^a, Jordi Puigdellivol^a, Xavier Martinez^b, Carles Pedret^{c,d} y Antoni Dalmau^e

^a Servicios Médicos FC Barcelona, Barcelona, España

^b Servicio de Diagnóstico por la imagen, SCIAS-Hospital de Barcelona, Barcelona, España

^c Unidad Medicina del Deporte, Consorcio Sanitari del Garraf, Barcelona, España

^d Club Baloncesto Valls, Tarragona, España

^e Servicio de Traumatología, Hospital de Asepeyo de Sant Cugat, Barcelona, España

Recibido el 4 de diciembre de 2009; aceptado el 9 de diciembre de 2009

PALABRAS CLAVE

“Tennis leg”;
Rotura del tendón de Aquiles;
Bursitis retrocalcánea

Resumen

La rotura de la porción distal del músculo gemelo interno también es conocida como la lesión de “tennis leg”. Es frecuente que esta patología esté asociada a la rotura del músculo sóleo o la del músculo plantar delgado, así como la trombosis venosa profunda. Presentamos el caso de un jugador profesional de baloncesto con antecedentes de tendinopatía aquilea y bursitis retrocalcánea que presenta un “tennis-leg” asociado a una rotura parcial del tendón de Aquiles.

© 2009 Consell Català de l'Esport. Generalitat de Catalunya. Publicado por Elsevier España, S.L. Todos los derechos reservados.

KEYWORDS

“Tennis leg”;
Achilles tendon strain;
Retrocalcaneal bursitis

“Tennis leg” injury associated with a partial rupture of the Achilles tendon

Abstract

A tear in the distal part of the internal calf muscle is also known as “tennis leg”. This injury is often associated with the rupture of the soleus muscle or the plantaris muscle, as well as deep vein thrombosis. We present the case of a professional basketball player with a history of Achilles tendonitis and retrocalcaneal bursitis, who had a “tennis leg” associated to a partial rupture of the Achilles tendon.

© 2009 Consell Català de l'Esport. Generalitat de Catalunya. Published by Elsevier España, S.L. All rights reserved.

*Autor para correspondencia

Correo electrónico: gil.rodas@fcbarcelona.cat (G. Rodas).

Introducción

La rotura de la porción distal del músculo gemelo interno también es conocida como la lesión de “tennis leg”¹⁻³. Clínicamente se caracteriza por un dolor súbito y fuerte (“signo de la pedrada”) a nivel medio y medial de la pierna, que rápidamente provoca una impotencia funcional y puede llegar a ser muy invalidante. El mecanismo lesional se debe a una contracción súbita del músculo gemelo interno cuando la pierna pasa de estar totalmente estirada y el tobillo en flexión dorsal, a una flexión de la rodilla y una flexión plantar del pie, típico gesto del tenista cuando hace un servicio o bien cuando los jugadores de deportes de equipo frenan el cuerpo hacia atrás y quieren impulsarse rápidamente hacia delante. El diagnóstico se realiza por la clínica y normalmente con el soporte de la ecografía musculoesquelética. El tratamiento se basa en el protocolo estándar de las lesiones musculares, prestando especial atención a la compresión, la primera semana. El tiempo de recuperación es largo, entre 6 semanas hasta algunos meses².

Con este nombre de “tennis leg” se diagnostican clínicamente otros tipos de patologías, asociadas o no, como son la lesión del músculo sóleo o la del músculo plantar delgado, la formación de un hematoma miofascial interno muscular sin evidencia de lesión muscular, y la trombosis venosa profunda⁴. Por ello muchas veces se debe hacer un estudio ecográfico con Doppler y una resonancia magnética para confirmar el diagnóstico y determinar todas las lesiones asociadas⁵⁻⁷.

Lo que no está descrito, o como mínimo no se ha encontrado referenciado, es la asociación del “tennis leg” con la rotura del tendón de Aquiles. La rotura parcial del tendón de Aquiles es una patología propia de deportistas veteranos. El tendón de Aquiles es uno de los tendones más fuertes del cuerpo humano, a la vez que es uno de los que presentan más riesgo de romperse y puede hacerlo sin sintomatología previa y por mecanismos todavía poco conocidos.

En este artículo presentamos un caso de un jugador de baloncesto profesional donde encontramos esta asociación. Inicialmente se diagnosticó “tennis leg” y 4 días después se estableció también un diagnóstico de rotura parcial del tendón de Aquiles.

Descripción del caso

Jugador de baloncesto profesional que durante la temporada 2008-2009 padece en un entrenamiento un tirón muscular en la pierna *derecha* durante una acción defensiva, cuando pasaba de un estiramiento de la pierna para frenar el cuerpo hacia atrás, a una flexión plantar brusca para tirar el cuerpo hacia delante. Durante las primeras 48 h se procede al tratamiento tipo RICE (*rest, ice, compression, elevation*) y se le permite caminar, si bien lo hace con dificultad. Se realiza un primer estudio ecográfico a las 12 h, que determina una lesión del músculo gemelo interno con un pequeño hematoma miofascial. Ante la sospecha clínica y ecográfica de una lesión del músculo sóleo aconsejamos un estudio mediante resonancia magnética (RM) a las 24 h de producirse la lesión. El estudio por RM, realizado mediante sistema de 1,5 T (Magnetom Essenza, Siemens Healthcare), informa de lesión tipo “tennis leg” (fig. 1).

A las 72 h el jugador refiere que el dolor de la pierna es cada vez más pronunciado en la zona del tercio distal de la pierna, sobre todo en el músculo sóleo, y lo describe como “por debajo del tendón de Aquiles”.

Se realiza una nueva exploración, y si bien se palpa el tendón de Aquiles, éste parece más fino y blando que el contralateral. La prueba de compresión del tríceps sural (prueba de Thompson) es negativa. Igualmente, ante la sospecha de que haya una posible patología asociada del tendón de Aquiles, se solicita otro estudio ecográfico y otra RM.

La segunda RM se realiza a los 4 días de la lesión, y esta vez centrada en el tercio distal de la pierna, sobre el ten-

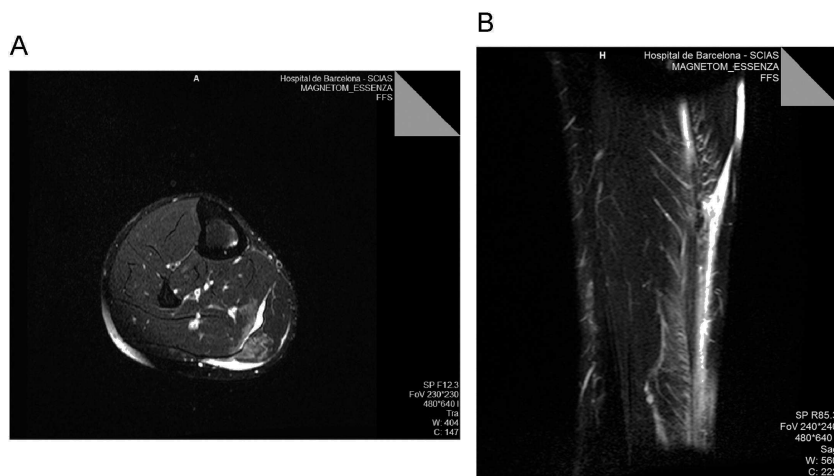


Figura 1 a) La imagen axial potenciada en T2, obtenida en la porción distal del gemelo interno, muestra líquido dentro de la unión miofascial entre el músculo sóleo y el músculo gemelo interno y en la unión miotendinosa distal del músculo interno. También se aprecian focos de hiperseñal dentro del gemelo interno, que presenta una discreta retracción, y del músculo sóleo. b) La imagen coronal stir de los gemelos muestra líquido en la unión miotendinosa distal del músculo gemelo interno y edema intramuscular del sóleo y del gemelo interno.

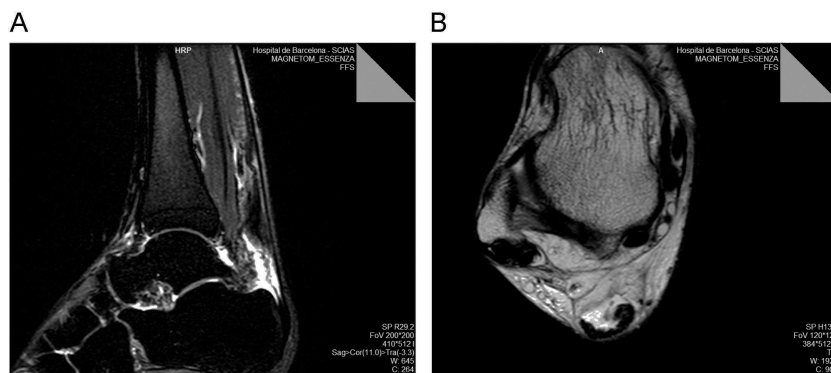

Figura 2 Imágenes de resonancia magnética: a) corte sagital stir en el que se observa una rotura parcial extensa del tendón de Aquiles, con un gap ocupado por líquido y retracción de las fibras anteriores del tendón; b) corte axial potenciado en T2 a nivel del astrágalo en el que se observa aproximadamente un 75% de desaparición del tendón de Aquiles con preservación de las fibras más posteriores.

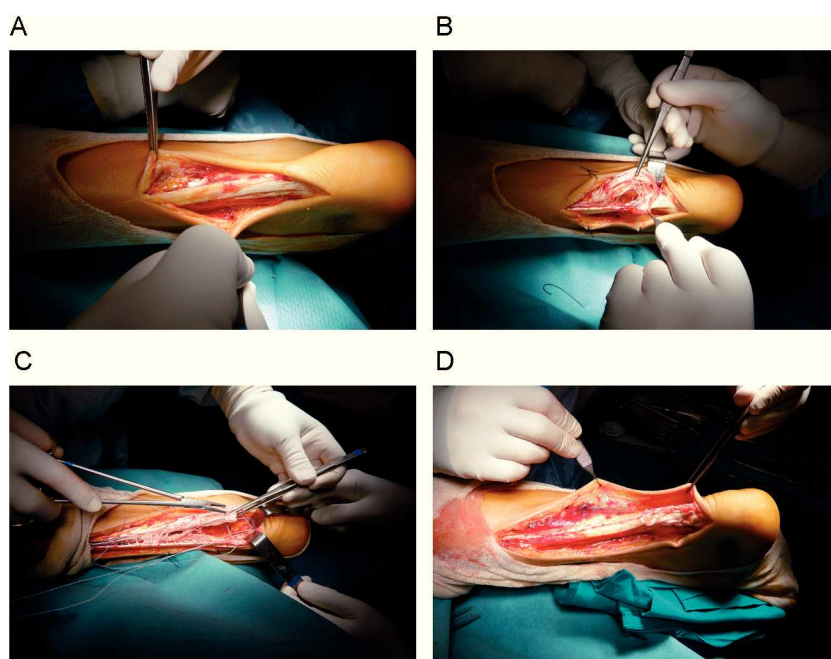


Figura 3 Fotografías de la intervención del calcáneo. a) Presencia de fibras que dan el aspecto de continuidad del tendón. b) Fibras del tendón totalmente arrancadas y deshilachadas. c) Procedimiento de sutura y re inserción en el calcáneo. d) Imagen del final de la intervención.

dón de Aquiles, y se observa una rotura parcial distal del tendón de Aquiles de aproximadamente 75% del grosor total del tendón (fig. 2).

Con este diagnóstico, y teniendo en cuenta que es un jugador de alto nivel que seguirá jugando y por tanto soportando una altísima carga física, se aconseja la reparación quirúrgica, al octavo día después de la lesión⁸. La intervención quirúrgica consistió en un abordaje paraaquiileo medial, y se encontró una desinserción distal del tendón de Aquiles correspondiente a las fibras más anteriores, en un grosor aproximado del 75% del total del tendón. La lesión se extendía proximalmente hasta el cuerpo muscular de los gastrocnemios, separando dos planos tendinosos desfilados y abiertos como un libro. Se procedió a la reparación quirúrgica de la lesión con re inserción distal en el

calcáneo, con dos anclajes y sutura tendinosa de la rotura (fig. 3).

Como antecedentes de interés del caso hay que recordar que es un jugador de 30 años, de 200 cm de altura y 100 kg de peso. El día de la lesión se encontraba bien, sin ninguna molestia previa en las semanas anteriores. Llevaba en esta temporada 275 entrenamientos y 75 partidos jugados.

En su historia deportiva había presentado múltiples episodios de dolor en el tendón de Aquiles, y había sido diagnosticado de una tendinosis bilateral del Aquiles y de una bursitis retrocalcánea de la pierna derecha. Durante esta temporada había tenido molestias de forma recurrente, poco importantes, y seguía el protocolo específico de prevención secundaria de tendinopatía aquílea⁹, consistente en ejercicios excéntricos de gemelos un mínimo de una vez por semana.

Dos meses antes de producirse la lesión, el día 12 de abril, después de presentar una agudización de la bursitis retrocalcánea se había hecho un tratamiento, con aspiración e infiltración con corticoides de la bursa retrocalcánea.

Discusión

Se trata de un jugador “grande”, alto y pesado, con una trayectoria de 15 años a nivel profesional con una clara tendinopatía crónica y una bursitis retrocalcánea grande, crónica e infiltrada 2 meses antes de la lesión.

El mecanismo lesional es propio de ambas lesiones, que se producen más frecuentemente cuando la rodilla pasa hacia la extensión al tiempo que realiza una flexión plantar, justamente cuando hace un gesto defensivo y realiza un paso atrás para después impulsarse hacia delante, lo que produce un efecto “como si estirásemos de los dos extremos del músculo a la vez”. La transición alargamiento-acortamiento del músculo parecería el momento justo de la lesión, tal como se ha descrito anteriormente en otro estudio¹⁰.

Inicialmente, el jugador nota un pinchazo en la parte media y medial del gemelo. No tiene molestias en el tendón de Aquiles. La exploración física es típica del “tennis leg”, con dolor en la flexión contra-resistencia con la rodilla flexionada y sin flexionar, y la prueba de Thomson es negativa. La explicación de por qué el dolor inicial es el de un “tennis leg” y posteriormente el de la rotura parcial del Aquiles puede asumirse que se debe a que el “tennis leg” es una lesión típicamente dolorosa: ya hemos dicho que el deportista nota un tirón fuerte y un dolor intenso que le ocasiona una impotencia funcional importante en función de la magnitud de la lesión. En cambio, la rotura del tendón de Aquiles es muchas veces no dolorosa⁵, y en ocasiones tampoco genera imposibilidad de caminar⁸. Con todo esto queremos explicar por qué inicialmente establecemos un diagnóstico de “tennis leg” y después de dos días, de rotura parcial del Aquiles asociada.

La ecografía musculoesquelética de los primeros tres días siempre es indicativa de una lesión de “tennis leg” con afectación principal del músculo gemelo interno. Como hay

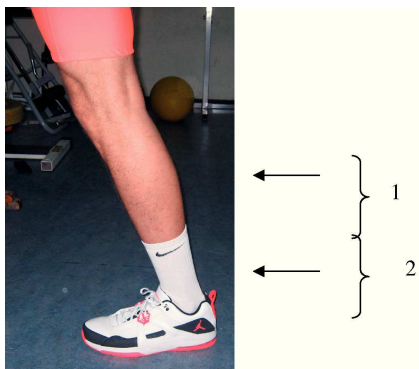


Figura 4 Pierna del jugador en la que se muestran las dos ventanas (campos de visión) de la primera (1) y segunda (2) resonancia magnética.

sospecha de alteración del músculo sóleo, pedimos la primera resonancia, ya que por ecografía no es visible normalmente¹¹. La primera RM hecha tenía una ventana de 25 cm con cortes de 5-8 mm centrada sobre la inserción distal del músculo gemelo, y por tanto en ningún momento se visualizaba la inserción distal del tendón de Aquiles. La segunda RM, realizada con el mismo aparato y con el mismo equipo de radiólogos, cubre una ventana de 25 cm a nivel del tercio distal de la pierna y se encuentra una imagen clara con una rotura parcial extensa del tendón de Aquiles (fig. 4).

La localización topográfica de las lesiones del “tennis leg” detectadas en este caso, en la unión miotendinosa del gemelo interno y del sóleo, es compatible con rotura parcial grado II, con un hematoma interfascial.

La lesión del tendón de Aquiles que encontramos es una rotura parcial, casi completa, con un desprendimiento distal de casi todo el grosor del tendón en su inserción en el calcáneo en la cara más anterior. Únicamente unas pocas fibras, las más posteriores, están conservadas. La rotura parcial del tendón de Aquiles es la demostración clínica de la asimetría de cargas que padece el tendón, dada su especial estructura formada por las expansiones terminales de los músculos gemelo interno, externo y sóleo, y pueden romperse una, dos o —en las roturas completas— las tres expansiones. Se ha descrito que en el 50% de la población el 75% del grosor del tendón de Aquiles está formado por la expansión propia del músculo sóleo¹². En este caso parece que ha sido una rotura de la expansión del músculo gemelo interno y del músculo sóleo, que son las que se rompen más frecuentemente, si bien no puede afirmarse con toda seguridad.

Las características propias del tendón desempeñan un papel importante en la posibilidad de padecer una lesión. En este caso el jugador había tenido problemas en este tendón desde hacía años, con una clara tendinopatía degenerativa crónica que puede comprobarse en el estudio anatomopatológico posquirúrgico, en el que se informó de la presencia de tejido de granulación, fibrosis e hialinización más metaplasia adiposa. Está perfectamente descrito que estos casos tienen un alto riesgo de presentar una rotura^{8,13}.

La infiltración con corticosteroides de la bursa retrocalcánea dos meses antes de la lesión parece que puede haber tenido una clara influencia en la rotura del tendón de Aquiles. Se trata de una práctica habitual, sobre todo en el mundo del alto nivel, donde hay que ser prudente pero nunca conservadores, y gracias a esta terapéutica podemos ayudar a mejorar la sintomatología y acortar los plazos de vuelta a la competición. La bursa tiene una íntima relación con las fibras más anteriores del tendón de Aquiles, que es justamente por donde se rompe el tendón de Aquiles.

En el caso presentado se producen dos lesiones en el mismo momento, y la del Aquiles se diagnostica con retraso porque clínicamente el Aquiles no le duele y porque se mantienen fibras del complejo gemelo-sóleo hasta la inserción del Aquiles que hacen que la exploración física esté dentro de la normalidad los dos primeros días.

Será preciso revisar la anatomía y la biomecánica para comprobar si puede explicarse esta asociación lesional en la que el músculo sóleo puede desempeñar un papel primordial, ya que se rompe a nivel proximal y distal.

Conclusiones

- Es importante recordar que ante una lesión tipo “tennis leg” hay que vigilar siempre, entre otras, la posibilidad de la rotura parcial del Aquiles.
- Es de gran importancia la perfecta comunicación entre el paciente, el médico clínico y el radiólogo.
- Hay que tener en cuenta que las infiltraciones de las bursas retrocalcáneas en jugadores veteranos muy activos pueden tener un alto riesgo de lesión del tendón de Aquiles.
- Hacen falta más estudios para investigar esta asociación y encontrar una explicación anatómica o biomecánica.
- Hay que seguir buscando factores de riesgo de esta asociación para poder hacer planes de prevención primaria y secundaria en jugadores veteranos con tendinopatía crónica.

Conflicto de intereses

Los autores declaran no tener ningún conflicto de intereses.

Bibliografía

1. Gilbert Jr TJ, Bullis BR, Griffiths HJ. Tennis calf or tennis leg. *Orthopedics*. 1996;2:182-4.
2. Hyo-Sung Kwaka T, Kwang-Bok Leeb, Young-Min Hana. Ruptures of the medial head of the gastrocnemius (tennis leg). *Clinical outcome and compression effect. Journal of Clinical Imaging*. 2006;30:48-53.
3. Balias R. *Patología muscular en el deporte*. Barcelona: Masson; 2005.
4. Delgado GJ, et al. Tennis leg: Clinical US Study of 141 patients and anatomic investigation of four cadavers with MR imaging and US. *Radiology*. 2002;112-8.
5. Armfield D, Hyun-Min D, Towers J, Bradley J, Robertson D. Sports-related muscle injury in the lower extremity. *Clin Sports Med*. 2006;25:803-42.
6. Koulouris G, Amy YI, Jhamb TA, Connell D, Eoin C. Kavanagh magnetic resonance imaging findings of injuries to the calf muscle complex. *Skeletal Radiol*. 2007;36:921-7.
7. Dyxon Bryan. Gastrocnemius vs. Soleus strain: how to differentiate and deal with calf muscle injuries. *Curr Rev Musculoskeletal Med*. 2009;2:74-7.
8. Dalmau A, Márquez A, Sanz F, Monteagudo de la Rosa M. Roturas del tendón de Aquiles. *Revista del Pie y Tobillo*. 2007;21:80-93.
9. Alfredson H, Cook J. A treatment algorithm for managing Achilles tendinopathy: new treatment options. *Br J Sports Med*. 2007;41:211-6.
10. Orchard JW, Alcott E, James T, Farhart P, Portus M, Waugh SR. Exact moment of a gastrocnemius muscle strain captured on video (case report). *Br J Sports Med*. 2002;36:222-3.
11. Weber M, Niemann M, Muller T, et al. Non operative treatment of acute rupture of the Achilles tendon: Results of a new protocol and comparison with operative treatment. *Am J Sports Med*. 2003;31:685-91.
12. Smigielski R. Management of partial tears of the gastro-soleus complex. *Clin Sports Med*. 2008;27:219-29.
13. Kongsgaard M, Aagaard P, Kjaer M, Magnusson SP. Structural Achilles tendon properties in athletes subjected to different exercise modes and in Achilles tendon rupture patients. *J Appl Physiol*. 2005;99:1965-71.