

# Torsión del cordón espermático<sup>(1)</sup>

DR. PEDRO GAUSA RULL.

Jefe adjunto del Servicio de Urología  
Hospital de la Cruz Roja de Barcelona.

La interferencia de la circulación del complejo noble del contenido escrotal y sus consecuencias, inmediatas y tardías, constituyen un capítulo importante en Urología.

En un diagnóstico precoz van implícitas las posibilidades de éxito como en ninguna otra afección. Existe una relación directa entre la posibilidad de salvar un testículo y la exploración quirúrgica precoz.

La torsión del cordón espermático, afección conocida también como «TESTICULO AGUDO» o «TORSION DE TESTICULO», denominaciones que pueden también aceptarse pues el testículo es lo principal, es un proceso agudo que aboca fácilmente al infarto y necrosis de la glándula testicular.

El vólvulo del testículo como el de la hidatide de MORGAGNI provoca un síndrome brutal y doloroso de torsión visceral, un verdadero ictus. La ausencia de uretritis, el comienzo agudo, la intensidad extrema de los dolores, su asiento ilíaco o inguinal antes de ser intraescrotal, la retracción del testículo hacia el anillo inguinal, el espesamiento del cordón, los antecedentes de sucesos análogos, más solapados y resueltos es-

pontáneamente, serán los mejores argumentos como ha señalado COUVELAIRE, aunque coincidan signos inflamatorios.

Pensar en la afección es el mejor medio de probar su existencia.

Tengamos presente que la orquitis en la infancia es muy rara sin ir acompañada de enfermedades generalizadas como parotiditis, gripe, tifoidea, etc.

La epididimitis aguda coincide, casi siempre, con trastornos del tramo urinario y el tacto rectal señalará la prostatitis concomitante. Otro tanto ocurre con la epididimitis tuberculosa.

El temor de ubicación testicular difícilmente viene condicionado por la agudez.

La diferenciación con una estrangulación herniaria viene determinada por la aparición de vómitos, náuseas, colapso y cierre total del abdomen al mismo tiempo que la aparición de un área de timpamismo por encima de la zona, características de esta complicación.

La torsión funicular, es una afección del niño y del adolescente, sólo muy esporádicamente es observada en el adulto. Nuestra experiencia personal es de cinco casos, con una edad límite comprendidas entre 25 años, el mayor, y siete años, el más pequeño.

(1) Comunicación presentada en el II Congreso Internacional de Natación. - Barcelona, 1974.

Se han descrito casos en el lactante y en el recién nacido.

### ETIOPATOGENIA

Este accidente vascular agudo puede producirse en el cordón de un testículo alojado normalmente en las bolsas, como aconteció en los casos vividos por nosotros, o en testículos alojados fuera de ellas. Esta última circunstancia parece poco probable, se necesita una predisposición anatómica.

No es posible la torsión de un testículo normal alrededor de un cordón normal, excepto en el caso de edad muy temprana de la vida y antes de que los testículos hayan tenido tiempo de alojarse en la cavidad escrotal.

Para SURRACO, una cavidad vaginal amplia, meso del complejo funículo - testículo - epididimo muy desarrollado y pedículo vascular abordando la glándula cerca del polo superior, son los factores que el complejo visceral esté suspendido dentro de la cavidad con excesiva movilidad y predispone a este accidente vascular agudo intraescrotal.

No es de extrañar la mayor incidencia en la pre-pubertad. Entonces el testículo crece de un modo considerable y, por su propio peso ocupa una posición baja en el escroto.

A veces, el factor desencadenante está en relación con el cambio brusco de temperatura, como puede ser la ducha fría o introducirse en una piscina de agua muy fría. Así aconteció en dos de nuestros casos, lo que justifica su presentación como sesión clínica en una publicación médico - deportiva.

### HISTORIA

Siguiendo a PORTILLO, haremos un breve resumen histórico de los conocimientos que sobre la afección que nos ocupa se ha tenido en diferentes épocas y por distintos autores.

CURLING, en 1856, hizo el comentario siguiente: «Cuando el proceso inflamatorio cesa, la glándula que había aumentado de volumen no sólo aparece reducida a su tamaño original, sino que a veces es menor, pero invariablemente disminuye hasta tener una longitud tal que sólo es un pequeño vestigio de lo que era».

Muchos casos semejantes se han debido, posiblemente, a una torsión.

VOLKMANN, en 1877, estudió el infarto de testículo sin encontrar su origen. Lo mismo hizo TAYLOR, en 1897.

LEGUEU, en 1895, señaló la torsión del cordón espermático en la torsión del testículo.

En 1909, LAPOINTE hace una minuciosa descripción de la dolencia que nos ocupa y OMBREDANE, en 1913, establece la identidad clínica y anatómica de la afección que denominó «orquitis primitiva aguda de la infancia».

La torsión de la HIDATIDE DE MORGAGNI, no fue descrita hasta más tarde, en 1922, por COLT y WATSON, más posteriormente MOUCHET, en 1923, la denominó «orquitis subaguda primitiva de la infancia».

Con anterioridad, GOSSELIN, en las CLINICAS DE LA CHARITE, describió los síntomas de la torsión espermática, sin conocer el substrato anatómico lo denominó «orquitis de los masturbadores». En la actualidad, no se relaciona lo uno con lo otro.

### ANATOMIA PATOLOGICA

Como ha señalado PORTILLO, la torsión funicular se produce en el sentido de las agujas del reloj, o en el inverso. Es un accidente temible, las lesiones son muy pronto irreversibles. Parece ser que a partir de las cuatro horas, raramente se consigue la recuperación morfofuncional.

En el orden cronológico se producen las siguientes lesiones (PORTILLO):

- 1.º Edema por congestión por estasis capilar.
- 2.º Infarto por sufusión hemorrágica «apoplejía testicular».
- 3.º Necrosis.

El plazo por el que un testículo se necrosa, depende de la intensidad de la torsión.

Abandonado en su evolución el complejo visceral infartado es paulatinamente absorbido (SCHENONE). En dos de nuestros casos, operados, pero tardíamente, pasados unos meses sólo restaba en la ubicación escrotal restos fibrosos intestinales.

### CLINICA

El dolor inicial se percibe normalmente en la ingle o en el abdomen, puede tener una intensidad variable. A veces, nosotros hemos vivido un caso, el dolor aparece durante la noche, el niño despierta y sólo más tarde se descubre que el hemiescroto está hinchado y más o menos blando. Pueden presentarse náuseas y vómitos, pero su presencia no es constante.

Tanto si los síntomas iniciales, son intensos o no, las molestias se hacen más tolerables pasado un tiempo, especialmente al acostarse.

Esta remisión es la responsable, muchas veces, a que el enfermo acuda a nosotros tarde.

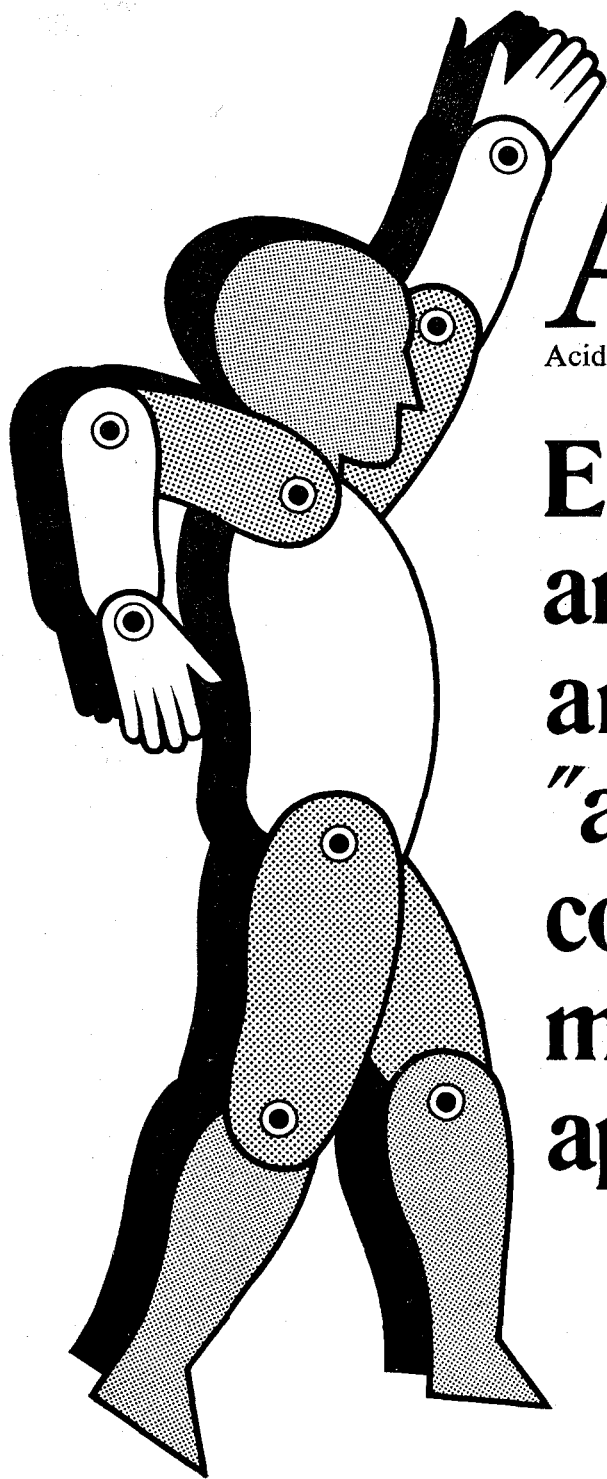
## TRATAMIENTO

Dada la posibilidad de anulación funcional y atrofia de un testículo como consecuencia de la oclusión vascular por rotación, depende del grado de la misma y del período de instauración es lógico aconsejar la intervención desrotando el tirabuzón del cordón espermático lo más precozmente posible.

Es preferible que la intervención demuestre que no era necesaria que perder el testículo por no haberla realizado a tiempo.

## BIBLIOGRAFÍA

- ABESHOUSE, B. S. — «Torsión of espermatic cord; report of three cases and review of the literature». *Urol. Cutan Rev.*, 40, 699, 1936.
- ALLAN, W. R. and BROWN, R. B. — «Torsión of testis: a review of 58 cases». *Br. Med. J.*: I, 1936, 1966.
- BARKER, K. and RAPER, F. P. — «Torsion of the testis». *Br. J. Urol.*, 36, 35, 1964.
- CAMPBELL, M. F. — *Urology*, vol. III, pág. 2.008. W. B. Saunders.
- CURLING, T. B. — «A Practical Treatise on Diseases of the testis, 2nd ed., p. 59. London: Churchill.
- DEMING, C. L. and CLARKE, B. C. — «Torsion of espermatic cord». *J.A.M.A.*, 152, 521, 1953.
- GORDON, C. and GRAHAM H. FARRINGTON. — «Congenital Deformities of the testis and Epididymis». 2nd ed., p. 119. London: Butterworth.
- HUGHES, F. A. y SCHENONE, H. — «Urología Práctica», primera ed., pág. 1.034. Buenos Aires: Inter-Médica.
- MUSCHAT, M. — «Pathological anatomy of testicular torsion, exploration of its mechanism». *Surg., Gynec., Obst.*, 54, 758, 1932.
- NISTAL, N., ALCORBA, M., PONTROVA, F. — «Torsión del cordón Espermático. A propósito de 87 nuevos casos». *Revisir de Literatura. Arch. Esp. Urol*, XXIV, 5, 1971.
- PORTILLO, L. — «Torsión del testículo». *Actas de la Sociedad de Endocrinología de Madrid*, I, 41, 1969.
- TORRES MATEOS, J. A. y SOLER ROSELLO, A. — «Síndrome doloroso testicular agudo». Comunicación presentada a la Asociación de Urología de la Academia de Ciencias Médicas de Cataluña y Baleares. Sesión del día 15 de noviembre de 1971.
- SKOGLUND, R. W. and AGDE, Mc. — «Torsion of testicular appendages: Presentation of 43 cases and a collective review». *The J. of Urol*, 104, 598, 1970.
- SKOGLUND, R. W., ROBERTS, McRAGDE, H. — «Torsion of espermatic cord: A review of the literature and an analysis of 70 new cases». *The J. of Urol.*, 104, 604, 1970.
- YUNEN, J. R. — «Testicular torsion in the newborn: report of a case». *J. Urol.*, 97, 318, 1967.



# ACTOL®

Acido niflúmico

**El nuevo agente  
antiinflamatorio-  
analgésico  
"antirreumático"  
con el campo  
más amplio de  
aplicación clínica.**

#### DOSIFICACION Y ADMINISTRACION

1 cápsula tres veces por día, junto o inmediatamente después de las comidas.

#### Presentación

Frascos con 30 cápsulas, cada una de las cuales contiene 250 mg. (P.V.P. 323,70 ptas.)



**CHEMISCHE FABRIK VON HEYDEN MUNCHEN (ALEMANIA)**

En España: Carlos E. A. Muller, S. A. (C.E.A.M.S.A.) - Apartado, 488 - Barcelona