

Hospital de la Cruz Roja de Barcelona  
 Servicio de Cirugía Ortopédica  
 (Jefe de Servicio Dr. J.M. Figueras)

# *Plastia en dos tiempos de ligamento cruzado, estudio experimental y anatomopatológico preliminar*

Carlos Piqué Vidal (1), Hector Sariol Carió (2),  
 Fernando Rodríguez Méndez (3)

## Resumen

La rotura del ligamento cruzado anterior es una lesión que se da con cierta frecuencia en el deportista, los resultados de las técnicas que existen en la actualidad para su reparación no son totalmente satisfactorias. Se desarrolla una nueva técnica original que resuelve definitivamente el problema de la plastia de dicho ligamento roto se describe la dificultad de irrigación sanguínea del ligamento roto y de su plastia y se detalla el resultado de la nueva técnica, que tiene dos tiempos, en el primero se desarrolla una neovaina alrededor de un tubo de silastic y en el segundo se retira el tubo y se introduce la plastia. El resultado es que el tendón transplantado no sufre fenómenos de isquemia-necrosis y se mantiene vivo, lo cual podría resolver el problema de las plastias de aquel ligamento.

**Palabras clave:** Ligamento cruzado anterior. Inestabilidad rodilla. Plastias de ligamentos.

## Summary

The breaking of the anterior crossed ligament is a lesion often found in sportsmen, the results of existing techniques nowadays for repairing it are not satisfactory. A new original technique is developed to resolve definitely the plasty problem of the mentioned ligament. It describes the blood irrigation difficulty of the broken ligament and its plasty, the results of the new technique are detailed, which has two phases: the first a Neosheath of a silastic tube is developed, the second the tube is removed to introduce the plasty. The result of this technique is that the transplanted tendon does not undergo ischemia-necrosis phenomena and is maintained alive, which resolves the plasty problem of that ligament.

## Resum

El trencat del lligament creuat anterior és una lesió que es dona amb certa freqüència en el esportista. Els resultats de les tècniques que existeixen en l'actualitat per la seva reparació no són totalment satisfactoris. Es desenvolupa una nova tècnica original que resol definitivament el problema de la plàstia d'aquest lligament. Es descriu la dificultat d'irrigació sanguínia del lligament trencat i de la seva plàstia i es detalla el resultat de la nova tècnica que té dos temps. En el primer, es desenrotlla una neovaina al voltant d'un tub de silàstic i en el segon es retira el tub i s'introdueix la plastia.

## Introducción

El tratamiento de las lesiones del Ligamento Cruzado Anterior (LCA) es un problema que persiste como tal en la actualidad. Para la reparación de sus lesiones crónicas existen numerosos procedimientos quirúrgicos, destinados todos ellos a sustituir el LCA por plastias autógenas unos, y sintéticas los otros. En las primeras, la mayoría de autores refieren el alto porcentaje de fracasos por necrosis secundaria a la deficiente vascularización. En las segundas, parece que no se ha obtenido el material ideal que sustituya al LCA.

En el presente trabajo se revisa el problema de la irrigación del LCA y el de sus plastias, y se desarrolla un método que permite realizar una plastia de LCA sobre un lecho vascular previamente formado.

## Irrigación del LCA

El LCA está cubierto de un repliegue sinovial, es intraarticular y extrasinovial. De la sinovial y de la grasa infrapatelar, ricamente vascularizadas, a expensas principalmente de la arteria genicular media, parten numerosos vasos que se disponen en forma de plexos alrededor del ligamento, de los que parten los vasos intraligamentosos. Las pequeñas arteriolas del ligamento discurren lon-

(1) Médico Adjunto del Servicio de Cirugía Ortopédica y Traumatología del Hospital de la Cruz Roja de Barcelona.

(2) Médico asistente al mismo Servicio.

(3) Médico Jefe del Servicio de Anatomía Patológica del Hospital de la Cruz Roja de Barcelona.

El resultat és que el tendó trasplantat no sofreix fenòmens d'esquèmia-neurosi i es manté viu, la qual cosa resol el problema de les plàsties d'aquell lligament.

gitudinal y transversalmente, formando imbrincadas anastomosis. En las zonas de inserción ósea recibe irrigación en menor importancia, las inserciones no representan para este ligamento un gran caudal de aporte sanguíneo (ARNOCZKY (1983)).

De acuerdo con CAMPBELL, las rupturas mediales del LCA conllevan una mayor destrucción del ligamento y de la sinovial y por tanto una mayor lesión de su sistema vascular. Las lesiones cercanas a los puntos de inserción conllevan menor destrucción vascular, porque a su vez el desgarro sinovial es menor. El aporte de sangre al LCA lesionado es pobre porque su rotura arrastra el desgarro de la sinovial que le envuelve y nutre.

### Irrigación de las plastias de LCA

En la bibliografía revisada se pone de manifiesto que las plastias de LCA son tejidos con diferentes grados de isquemia, dada que sufren una brusca interrupción de su irrigación. Esta interrupción es total en los trasplantes libres, y parcial en los pediculados. Dado que está comprobado que un tejido en fase de isquemia sufre fenómenos de necrosis, cabe suponer que a estas plastias, por concepto, también les ocurre en mayor o menor grado. Algunos autores sostienen que el líquido sinovial pueda suplir en parte este defecto de irrigación. La plastia provoca una reacción del tejido sinovial que, conjuntamente con la que se produzca en los lugares de amarre, elaborará una endovascularización. Esta nueva irrigación nutrirá a los tejidos que hayan conseguido sobrevivir, y las zonas de necrosis evolucionarán hacia la reparación secundaria con tejido conjuntivo.

Dirigido a disminuir el sufrimiento tisular, autores como MARSHALL, WARREN y FLEISS (1975), utilizan un segmento pediculado de grasa

y tejido sinovial, que fijan a las diferentes técnicas de reparación.

Todos los autores están de acuerdo en que la mayor parte de fallos de las plastias de LCA son debidos al referido déficit vascular.

### Reacción tisular al Silastic

Está plenamente demostrado por HUNTER y SALISBURY (1971), FARKAS, McCAIN, SWEENEY, WILSON, HURST y LINDSAY (1973) y ANZEL, LIPSCOMB y GRINDLAY (1961) entre otros, que el Silastic colocado en la mano produce una reacción tisular que desarrolla una vaina sinovial, que es utilizada en un segundo tiempo para guía y lecho nutritivo y deslizante para un injerto de tendón flexor.

El implante de silicona causa una pequeña reacción del tejido circundante. Alrededor del implante se desarrolla una fina cápsula fibrosa que se convertirá en cavidad libre cuando éste se retire. A primera vista la capa externa es muy brillante y similar a la cavidad serosa. Muchos autores han estudiado el tejido de esta nueva cápsula al microscopio, lo hallan constituido por fibroblastos y fibras colágenas (IMBER, SCHWAGER, GUTHRIE y GRAY (1974), y en su luz por células semejantes a endotelio sinovial o mesotelio (NEUMAN, BEN-HUR y TRITSCH (1966), NICOLLE (1969), PADULLA, ZEOK, PUPI y CAMISHION (1969), CONWAY, SMITH y ELLIOT (1970), HUNTER y SALISBURY (1971), CHONG, CRAMER y CULF (1972), KESSLER (1972) y WILFLINGSEDER, PROPST y MIKUZ (1974). Al microscopio óptico no se distingue otra característica tisular (ESKELAND y KJAERHEIM (1966)).

Al microscopio electrónico se observa alrededor del implante una cápsula con poca celularidad, constituida por un tejido de material amorfo con un revestimiento de fibroblastos y

abundantes fibras colágenas (FARKAS y COLS (1973)). En contraposición, HERNANDEZ-JAUREGUI, ESPERANZA-GARCIA y GONZALEZ-ANGULO (1974) observan una importante reacción histiocitaria.

Alrededor del implante de silicona, en el ser humano, se desarrolla una vaina de tejido conectivo, formado por numerosas fibras colágenas y algunas células parecidas a los fibroblastos, y células ricas en glucógeno con abundantes mitocondrias periféricas y abundantes vasos (ESKELAND, ESKELAND, HOVIG y TEIGLAND (1973)). El injerto de tendón que se introduce en el espacio que queda al retirar el implante de silicona, se revasculariza rápidamente y el trasplante se mantiene vivo (URBAINAIK, BRIGHT, GILL y GOLDNER (1974)).

Partiendo de estos hechos demostrados, cabe suponer que cualquier tejido de características semejantes a la sinovial peritendinosa, sometido al mismo estímulo y con igual material responderá de forma semejante a la descrita.

En el presente trabajo se describe esta respuesta aplicada a la articulación de la rodilla utilizando tubo de silastic y posteriormente injerto tendinoso.

### Material y método

Se emplea el conejo común como animal de experimentación, que se elige por la adecuación del estabulario para este animal y por haber sido utilizado por otros autores para cirugía de la rodilla. El conejo tiene el inconveniente de ser un animal cuadrúpedo, por lo que se diferencia del hombre en la forma de incidir la carga sobre la rodilla, y del mismo modo la distinta incidencia de la fuerza de la gravedad sobre ella. Pero tiene la ventaja de que las estructuras de su rodilla se asemejan anatómicamente y estructuralmente a las del hombre, y poseen similares ligamentos cruzados, con su misma dirección, tamaño relativo y puntos de inserción. De todas formas el presente estudio se

refiere a vitalidad de tejidos y no a estudios biomecánicos de la función, por lo que no le interfieren fenómenos de carga.

Se utilizan un total de cuarenta y cinco animales, de los cuales cinco se emplean para técnica quirúrgica, y los cuarenta restantes son intervenidos en su rodilla derecha.

El instrumental especial utilizado fué un perforador con broca de dos milímetros de diámetro, unas tijeras de microcirugía y tubo de Silastic de un milímetro y noventa y seis centésimas de diámetro exterior y ocho centímetros de largo.

Anestésico general Ketolar y preanestésico Rumpun.

Suturas de Catgut 2/0 para planos profundos y de Seda 2/0 para piel y para dar un punto guía a la plastia tendinosa y para introducir dentro del tubo de silastic para guía del mismo y de la plastia.

El campo quirúrgico fué esteril, usando para la asepsia de la piel solución de alcohol yodado.

Todos los animales intervenidos eran adultos. Después de la intervención se les coloca calza de yeso. A un grupo de cinco animales se les interviene sólo en el primer tiempo de la técnica y se sacrifican a las una, dos, tres, cuatro y doce semanas. Se emplean para estudiar la reacción tisular alrededor del tubo implantado. Otro grupo de cinco animales se intervienen con una de las técnicas usuales para plastia de LCA, y se sacrifican en los mismos intervalos. Se les extrae la plastia junto con su tejido circundante y se examinan al microscopio óptico. Los treinta animales restantes son intervenidos con la técnica en dos tiempos, en un primer tiempo se les coloca un tubo de silastic en el mismo trayecto que ha de recorrer la plastia, y en un segundo tiempo se retira el tubo y se coloca en su lugar una plastia tendinosa distinta en los diferentes subgrupos. Se sacrifican en los tiempos mencionados y se les extrae la plastia y el tejido que la rodea, y se examina al microscopio óptico. En los animales utilizados para técnica quirúrgica

se extrae tendón cruzado normal y tendones usados para plastia, y se estudia su aspecto microscópico.

### Técnica

Todos los animales fueron intervenidos bajo anestesia general. Preparación cuidadosa de la piel y asepsia de la misma. Y se procede a la intervención quirúrgica de acuerdo con la descrita para cada grupo de animales.

En el lote I se realiza una plastia de LCA con un segmento longitudinal del tercio interno del tendón rotuliano. Se efectúa artrotomía interna de la rodilla, se identifica el LCA y se secciona. Se tuneliza la metafisis tibial desde el borde interno de la tuberosidad tibial a la espina tibial anterior. Se secciona una banda de un tercio de anchura del tendón rotuliano desde el polo superior de la rótula a la tuberosidad tibial, donde se deja insertado y se da un punto guía de seda en el extremo libre. Se introduce el punto guía, y tirando de él la plastia, por el orificio practicado en la metafisis tibial. Se identifica el borde posterosuperior del condilo femoral externo y se desperiostiza hasta la escotadura, se introduce una pinza de Kocher curva por este canal hasta el interior de la articulación, pinzando el extremo del punto guía. Se extrae la porción de tendón rotuliano bordeando el condilo femoral y se fija a la fascia con un punto de sutura. Cierre por planos. Yeso en flexión.

En el lote II se realiza una plastia en dos tiempos de LCA. En el primer tiempo se practica artrotomía interna de la rodilla, se identifica el LCA y se secciona. Se tuneliza la metafisis superior de la tibia, desde el borde interno de la tuberosidad tibial a la espina tibial anterior. Se introduce por este orificio un tubo de silastic que lleva en su interior un hilo guía para facilitar ésta y la siguiente maniobra. Se identifica el borde posterosuperior del condilo femoral externo y se desperiostiza hasta la escotadura, se introduce una pinza de Kocher curva por este canal hasta el

interior de la articulación, pinzando el extremo del hilo guía. Se extrae el tubo hasta aflorarlo a la fascia. Se rodea de un punto de sutura en cada extremo para anclarlo (fig. 1). Cierre

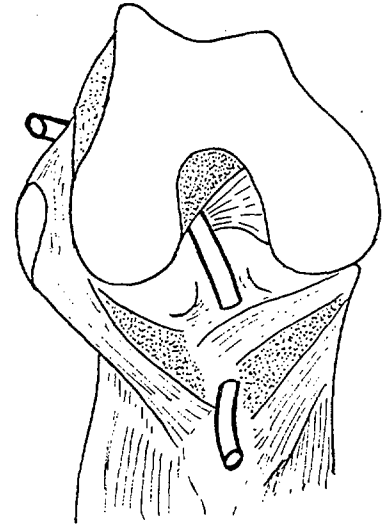


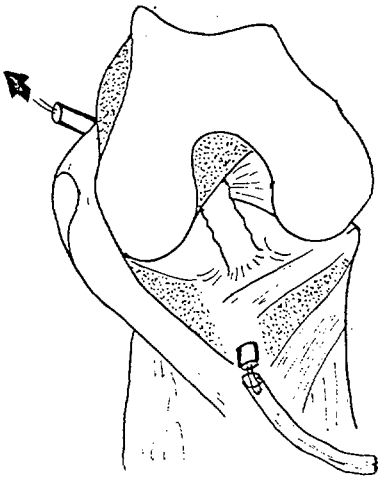
Fig. 1.- Visión anterior de la rodilla con el tubo colocado.

por planos. Yeso en flexión. A distintas semanas del postoperatorio se procede a segundo tiempo, que consiste en retirar el implante de silastic e introducir en su lugar una plastia de tendón, obtenida de diferentes formas (fig. 2), lo que da lugar a los siguientes subgrupos:

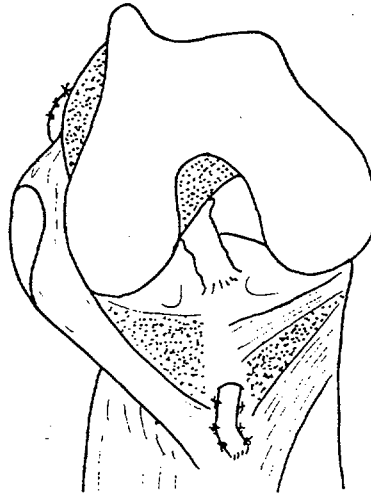
A) Plastia obtenida seccionando el tercio interno longitudinal del tendón rotuliano desde la zona suprarrotuliana hasta la inserción distal, que se deja indemne. Al extremo libre se le da un punto guía, que una vez atravesada la articulación sirve también de amarre a la fascia.

B) Plastia obtenida igual que en el apartado anterior, pero que en el momento del primer tiempo quirúrgico se secciona y se vuelve a suturar al tendón rotuliano, a fin de que el tejido de granulación aporte vascularización adicional a la futura plastia, que vuelve a seccionarse para el segundo tiempo de la misma forma.

C) La plastia se efectúa con injerto libre de tendón radial obtenido del antebrazo contralateral, y se fija en sus dos extremos con suturas.



**Fig. 2.-** Visión anterior de la rodilla a las tres semanas de la primera intervención. En la porción intraarticular del tubo se observa reacción tisular i un neotubo de tejido lo recubre. Se retira el tubo y se pasa el trasplante de tendón.



**Fig. 3.-** El trasplante de tendón colocado con los extremos anclados; es intraarticular y extrasinovial.

Efectuado el segundo tiempo se cierra por planos y se coloca yeso en flexión. (fig. 3).

A cinco animales sólo se les realiza el primer tiempo y se sacrifica en distintos tiempos a fin de observar la reacción tisular alrededor del tubo.

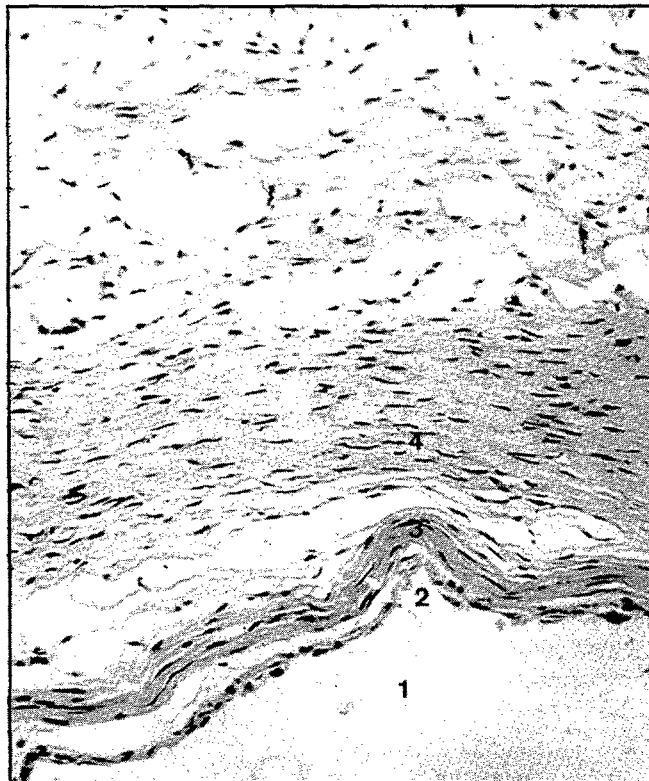
## Resultados

**Lote I:** Es decir plastia directa convencional. Las zonas de inserción intraarticular y la afloración extraarticular están firmemente adheridas e integradas en los tejidos circundantes. La observación microscópica del tendón en la porción que atraviesa la articulación demuestra la presencia de focos de necrosis en su interior y en la periferia en las primeras semanas y zonas de tejido conjuntivo de reparación con distinta orientación de sus fibras en relación con las propias del tendón.


**Lote II:** Es decir plastia efectuada en dos tiempos. En el grupo de animales en el que se efectúa control de la reacción tisular al silastic se observa que a los siete días hay formada una envoltura alrededor del tubo, que es observable macroscópicamente. Esta envoltura es elástica y bien estructurada, que no se rompe con su manipulación. A los catorce y ven-

tún días esta envoltura es de mayor grosor. Al microscopio óptico se observa un espacio recubierto de células cúbicas en unas zonas y aplanadas en otras, rodeado de tejido conec-

tivo con abundantes vasos. (fig. 4). No hay reacción inflamatoria. A las doce semanas se observan además minúsculos fragmentos de cuerpo extraño, que podrían corresponder a silastic, sin estar rodeados de células a cuerpo extraño. En todos los animales operados con la técnica en dos tiempos el aspecto del tendón macroscópicamente es sano, resistente a la tracción y se halla rodeado de tejido. (fig. 5). Los puntos de amarre extraarticular y de salida de la articulación están firmemente adheridos a los tejidos circundantes e integrados en ellos. Al examen microscópico se observa tendón dentro de los límites normales con sus células, fibras bien organizadas y vasos, rodeado de tejido laxo de celularidad normal de tipo sinovial muy vascularizado, sin focos de necrosis en el tendón. En las plastias efectuadas con porción de tendón rotuliano, que se había seccionado y suturado sobre si mismo en el primer tiempo, se ha observado en algunos casos zonas de fibrosis central rodeadas de tendón normal. Este



**Fig. 4.-** Microfotografía a 100 aumentos. Tinción hematoxilina eosina. Se observa el neotubo formado alrededor del silastic, con la luz (1), el endotelio (2), capa basal (3) y tejido conectivo y graso con abundantes vasos (4).



**Fig. 5.-** Microfotografía a 40 aumentos. Tinció hematoxilina eosina. Tendón trasplantado según la técnica en dos tiempos descrita. El tendón está vivo y no hay necrosis.



**Fig. 6.-** Microfotografía a 100 aumentos. Tinció hematoxilina eosina. Tendón trasplantado según técnica clásica. Obsérvese la zona de necrosis dentro del tendón.

fenómeno no se ha observado en las plastias efectuadas con tendón rotuliano seccionado en el momento de efectuarla ni en las realizadas con tendón radial. (fig. 6).

Se observó un 3% de infecciones del total de animales intervenidos, que corresponden a los casos en que no se mantuvo una estricta asepsia.

### Discusión

Alrededor del tubo de silastic introducido en la articulación de la rodilla se produce una reacción tisular sinovial y se desarrolla una neovaina en la pared interna similar al mesotendón con un soporte de tejido conectivo, ricamente vascularizado. Esto es similar a lo descrito por los distintos autores ya referidos en cuanto el tubo se coloca en la mano, pero en la rodilla, por ser rica en tejido sinovial, esta reacción es temprana. A los siete días el neotubo se halla formado, es de poco grosor pero está totalmente estructurado. A las tres semanas hallamos un tubo grueso con varias capas de células en la

pared interna, con gran cantidad de vasos y sostenido por una membrana basal de fibras colágenas. Al retirar el tubo queda en su lugar una cavidad que no se deforma y suficientemente resistente para que no se desgarre al simple contacto.

La plastia tendinosa que se introduce dentro de este tubo, al igual que las plastias tendinosas de la mano, sufre un proceso de revascularización e integración en el conjunto, pero en la rodilla también ocurre en un tiempo precoz este fenómeno.

Las plastias efectuadas con esta técnica no sufren fenómenos de necrosis y no se observa tejido cicatricial a diferencia del grupo en que se efectúa la plastia según técnica en un solo tiempo, en las que se hallan fenómenos de necrosis.

No se demostraron sinovitis en las rodillas operadas, siendo las complicaciones articulares del tipo de sinovitis sépticas por fallo de técnica quirúrgica en un tres por ciento del total de animales intervenidos.

A pesar de una precaria inmovili-

zación por destrucción del yeso por los propios animales, no se alteraron los resultados en ninguno de los dos tiempos.

### Conclusiones

1.— Alrededor de un tubo de silastic introducido en la articulación de la rodilla, se produce una neovaina con características semejantes a la que se produce en la mano, pero en un tiempo más precoz.

2.— La neovaina está formada en su luz por una capa de células epiteliales semejantes a las de la sinovial, apoyadas en una capa basal de tejido conectivo. Y entre ambas discurren abundantes vasos de neoformación.

3.— La introducción de una plastia tendinosa libre o pediculada en el interior de la neovaina es una técnica factible y no produce desgarros en la misma.

4.— La plastia tendinosa introducida en el tubo no sufre fenómenos de isquemia-necrosis pensando que es debido a que se halla aplicada sobre un lecho vascular previamente for-

mado.

5.— No se observa alteración de la estructura microscópica de la plastia tendinosa: Celularidad y disposición de las fibras de aspecto normal y sin interrupciones, salvo en algunos casos de las plastias con un fragmento de tendón rotuliano. Pero en ninguno de los tendones radiales transplantados, tendones que por otra parte de forma fisiológica reciben irrigación en toda su circunferencia.

6.— A pesar de realizarse en dos tiempos, esta plastia de LCA sólo conlleva una artrotomía, la del primer tiempo, y en conjunto pensamos que, por la rápida integración del tejido transplantado, podría disminuir el tiempo total de recuperación articular. Y además asegura la plena

vascularización y viabilidad del injerto

7.— Esta técnica es realizable por procedimientos de artroscopia quirúrgica, siempre que la proporción de las dimensiones sea la adecuada. Igualmente la artroscopia podría ser un elemento de control de la evolución del neotubo y de la plastia.

8.— Así como el primer tiempo es específico de esta técnica, éste no condiciona ni el tipo de tejido utilizado para la plastia ni un sistema definido, siempre que se pase a través del neotubo. Por ejemplo podría utilizarse tanto en una técnica transcondilea como retrocondilea y ascendente o descendente. Al igual que podría utilizarse como injerto de tendón libre en vez de radial flexor

superficial de los dedos.

9.— Esta técnica no condiciona la forma de sujeción de los extremos de la plastia, la tensión dada a la plastia, ni la posición de la rodilla en el segundo acto quirúrgico, adecuando la plastia a a biomecánica del LCA. Por ejemplo es factible realizar el segundo tiempo con la rodilla en extensión, con lo que la plastia no precisa ponerse en rotación, por no tenerla el cruzado en este movimiento.

10.— En ningún momento de esta técnica se daña la sinovial, especialmente en el segundo tiempo en el que la plastia se introduce por un tercer compartimento, que al igual que el propio cruzado la plastia será intra-articular y extrasinovial.

## Bibliografía

1. ANZEL, S.H.; LIPSCOMB, P.R. y GRINDLAY, J.H. Construction of artificial tendon sheaths in dogs. *American Journal of Surgery*, 1961, 101, 355-356.
2. ARNOCKY, S.P. Anatomy of the anterior cruciate ligament. *Clinic Orthopedics*, 1983 173, 19-25.
3. CAMPBELL. *Cirugía Ortopédica*. Buenos Aires: Panamericana, 1980.
4. CHONG, J.K.; CRAMER, L.M. y CULF, N.K.... Combined two stages technoplay with silicone rods multiple flexor tendons injuries in "non mans land". *Journal of trauma*, 1972, 12, 104-119.
5. CONWAY, H.; SMITH, J.P. y ELLIOT, M. P. Studies on the revascularization of tendons grafted by silicone rod technique. *Plastic and Reconstructive Surgery*, 1970, 46, 582-587.
6. ESKELAND, G. y KJAERHEIM, A. Regeneration of parietal peritoneum in rats. *Acta Pathologica et Microbiologica Scandinavica*, 1966, 68, 379-395.
7. ESKELAND, G.; ESKELAND, T.; HOVIG, T. y TEIGLAND, J. The Ultrastructure of normal digital flexor tendon sheath and of the tissue formed around silicone and polyethylene implants in man. *Journal of Bone and Joint Surgery*, 1977, 59B, 13.
8. MARSHALL, J.R.; WARREN, R. y FLEISS, D.J. Ligamentous injuries of the knee in skiing. *Clinic Orthopedics*, 1975, 108, 196-205.
9. NEUMAN, Z.; BEN-HUR, N. y TRITSH, I.E. Induction of tendon sheath formation by the implantation of silicone tubes in rabbit. *British Journal of Plastic Surgery*, 1966, 19, 313-316.
10. NICOLLE, F.V. A silastic tendon prothesis as an adjunct to flexor tendon grafting. *British Journal of Plastic Surgery*, 1969, 22, 224-236.
11. PADULLA, R.T.; ZEOK, J.V.; PUPI, P.A. y CAMISHION, R.C. Replacement of the venae cavae with autogenous grafts in response to implanted silastic. *Surgical Forum*, 1969, 20, 135-136.
12. URBANIAK, J.R.; BRIGHT, D.S. y GILL, L.H. Vascularization an the gliding mechanism of free flexor-tendon grafts inserted by the silicone rod method. *Journal of Bone and Joint Surgery*, 1974, 56A, 473-482.
13. WILFLINSEDER, P.; PROPST, A. y MIKUZ, G. Constructive fibrosis following silicone implant in mamary augmentation. *Chirurgica Plastica*, 1974, 2, 215-229.
14. FARKAS, L.G.; MCCAIN, W.G.; SWEENEY, P.; WILSON, W.; HURTS, L.N. y LINDSAY, W.K. An experimental study of the changes following silastic rod preparation of a new tendon sheath and subsequent tendon grafting. *Journal of Bone and Joint Surgery*, 1973, 55A, 1149-1158.
15. HERNANDEZ-JAUREGUL, J.; ESPERANZA-GARCIA, C. y GONZALEZ-ANGULO, A. Morphology of the connective tissue grown in response to implanted silicone rubber: lighted and electron microscopic study. *Surgery*, 1974, 75, 631-637.
16. HUNTER, J.M. y SALISBURY, R.W. Flexor tendon reconstruction in severely damaged hands. *Journal of Bone and Joint Surgery*, 1973, 53A, 829-858.
17. IMBER, G.; SCHWAGER, R.G.; GUTHRIE, R. H. y GRAY, G.F. Fibrous capsule formation after subcutaneous implantation of synthetic materials in experimental animals. *Plastic and reconstructive Surgery*, 1974, 54, 183-186.
18. KESSLER, F.B. Use of a pedicled tendon transfer with a silicone rod in complicated secondary flexor tendon repairs. *Plastic and Reconstructive Surgery*, 1972, 49, 439-443.