

Les alteracions principals del peu de l'esportista

Las principales alteraciones del pie del deportista

Fernando Pifarré San Agustín

Metge del Centre de Medicina de l'Esport de la Representació Territorial de la Secretaria General de l'Esport a Lleida. Generalitat de Catalunya

Introducció

Les alteracions del peu de l'esportista són molt freqüents, ja que presenten les mateixes alteracions que els de la gent del carrer però, a més, se'ls han d'afegir les alteracions causades per la sobrecàrrega que comporta la pràctica esportiva.

Tots tenim petites alteracions anatòmiques i biomecàniques que, en principi, no tenen cap transcendència per caminar, però que sí que en poden tenir per córrer.

Des d'un punt de vista didàctic, dividirem les alteracions principals del peu de l'esportista en:

1. Alteracions morfològiques.
2. Alteracions dinàmiques.
3. Alteracions dèrmiques.
4. Miscel·lània

Alteracions morfològiques

Pel que fa al genoll, ens interessen les desviacions en el pla frontal:

- Genu var.
- Genu valg.

Per estudiar-les, hem de valorar l'angle femorotibial, l'eix mecànic i l'eix anatòmic.

Introducción

Las alteraciones del pie del deportista son muy frecuentes, ya que presentan las mismas alteraciones que la gente de la calle, pero además han de añadirse las alteraciones por sobrecarga que conlleva la práctica deportiva.

Todos tenemos pequeñas alteraciones anatómicas y biomecánicas, que en principio no tienen ninguna trascendencia para andar, en cambio, sí la tienen para correr.

Desde un punto de vista didáctico, dividiremos las principales alteraciones del pie del deportista en:

1. Alteraciones morfológicas.
2. Alteraciones dinámicas.
3. Alteraciones dérmicas.
4. Miscelánea.

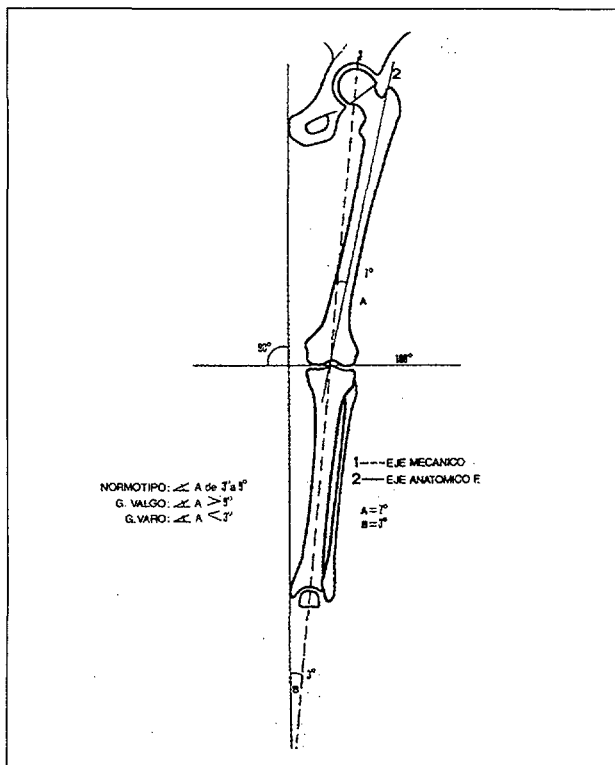
Alteraciones morfológicas

Por lo que a la rodilla se refiere nos interesan las desviaciones en el plano frontal:

- Genu varo.
- Genu valgo.

Para estudiarlas, hemos de valorar el ángulo femoro tibial, el eje mecánico y el eje anatómico.

1. *Eix anatòmic*: és format per la línia que passa pel centre de la diàfisi del fèmur i de la tibia.²⁸
2. *Eix mecànic*: en el fèmur, va del centre del cap del fèmur al centre de l'articulació del genoll i forma amb l'eix anatòmic un angle entre 5° i 7°. A nivell de la tibia coincideixen l'eix mecànic i l'eix anatòmic.²⁸
3. L'*eix femorotibial (A)*, per tenir un normotipus, ha de ser 3° i 9°. Es considera un genu var si en la radiografia de front és inferior a 3° i si és superior a 9° es tracta d'un genu valg.²⁸



Dibuix 1: Eix mecànic (1); Eix Anatòmic (2).
Dibujo 1: Eje mecánico (1); Eje anatómico (2).

Distingim:

1. *Genu valg*: quan els genolls estan molt junts i fins i tot es poden arribar a tocar. L'angle femorotibial és superior a 9°. Això produeix una sobrecàrrega del compartiment extern del genoll i una distensió del LLI del genoll.²⁸
2. *Genu var*: quan els genolls estan separats i l'angle femorotibial és inferior a 3°. Això produeix una sobrecàrrega del compartiment intern del genoll i una distensió del LLE del genoll.²⁸

En el peu, segons el retropeu, hem de diferenciar:

1. *Peu var*: el peu està en contacte amb el terra per la part externa. Guarda certa relació amb el peu *cabus* o buit.

1. *Eje Anatómico*: Se halla formado por la línea que pasa por el centro de la diáfisis del fémur y de la tibia.²⁸
2. *Eje Mecánico*: En el fémur, va del centro de la cabeza femoral al centro de la articulación de la rodilla y forma con el eje anatómico un ángulo entre 5° y 7°. A nivel de la tibia coinciden el eje mecánico y el eje anatómico.²⁸
3. El *eje femoro tibial (A)* para tener un normotipo debe estar entre 3° y 9°. Se considera un Genu Varo, si en la radiografía de frente es inferior a 3° y si es superior a 9° se trata de un Genu Valgo.²⁸

Distinguimos:

1. *Genu Valgo*: Cuando las rodillas están muy juntas o incluso pueden llegar a tocarse. El ángulo femorotibial está por encima de 9°. Esto produce una sobrecarga del comportamiento externo de la rodilla y una distensión del LLI de la rodilla.²⁸
2. *Genu Varo*: Cuando las rodillas están separadas y el ángulo femorotibial es inferior a 3°. Esto produce una sobrecarga del comportamiento interno de la rodilla y una distensión del LLE de la rodilla.²⁸

En el pie, según el retropie hemos de diferenciar:

1. *Pie Varo*: El pie contacta con el suelo por la parte externa. Guarda cierta relación con el pie Cavo.
2. *Pie Valgo*: El pie contacta con el suelo por la parte interna. Guarda cierta relación con el pie valgo laxo o pie plano valgo.

Alteraciones dinámicas

Hay tres clases de pie que pueden dar trastornos a los deportistas.

1. *Pie de Morton*: Este pie se caracteriza por presentar un primer metatarsiano más corto y muy móvil, mientras que el segundo metatarsiano es más largo por lo que en la fase de apoyo plantar, se produce una marcha en pronación y un impacto más marcado a nivel del 2° y 3° metatarsiano con el consiguiente riesgo de fracturas por sobrecarga.⁷
2. *Pie Pronado (pie plano)*: Suele haber una luxación del tendón del músculo tibial posterior que en principio debería ser retromaleolar y en este caso está por delante del maleolo tibial. Esto provoca que el escafoides (que es la parte más alta del arco interno) esté descendiendo dando una imagen de doble maleolo.
Hay un movimiento excesivo de la articulación subastragalina y suele existir una laxitud ligamentosa importante.⁷
3. *Pie Cavo*: Estos pies se caracterizan por presentar mucho arco y tener una gran rigidez. En deportistas estos pies suelen cursar con fascitis

2. *Peu valg*: el peu està en contacte amb el terra per la part interna. Guarda certa relació amb el peu valg lax o peu pla valg.

Alteracions dinàmiques

Hi ha tres classes de peu que poden donar trastorns als esportistes.

1. *Peu de Morton*: aquest peu es caracteritza per presentar un primer metatarsià més curt i molt mòbil, mentre que el segon metatarsià és més llarg, per la qual cosa, durant la fase de recolzament plantar, es produeix una marxa en pronació i un impacte més marcat a nivell del 2n. i 3r. metatarsià amb el consegüent risc de fractures per sobrecàrrega.⁷

2. *Peu pron (peu pla)*: acostuma a haver una luxació del tendó del múscul tibial posterior que, en principi, hauria de ser retromal·leolar i en aquest cas és per davant del mal·leol tibial. Això provoca que l'escafoide (que és la part, més alta de l'arc intern) estigui abaixat i doni una imatge de doble mal·leol.

Hi ha un moviment excessiu de l'articulació subastragalina i acostuma a haver una laxitud lligamentosa important.⁷

3. *Peu cabus o buit*: aquests peus es caracteritzen per presentar molt arc i tenir una gran rigidesa. En els esportistes, aquests peus acostumen a cursar amb fasciïtis plantars i tendinitis d'Aquilles, ja que la pronació és incompleta i, a causa d'això, no s'absorbeix bé l'impacte amb el terra.

Tipus de peu amb possibilitat de patologia

1. Peu de Morton
2. Peu pronat o pla
3. Peu *cabus* o buit

Batteman va observar 121 atletes de llarga distància durant un període de temps de tres anys, i durant aquest temps es van presentar un total de 171 lesions. Aquestes es van distribuir en un 77% en el peu o relacionades amb ell, un 29% en el genoll i, d'aquestes, un 78% van estar relacionades amb el peu, un 11% de pelvis, i d'aquestes un 50% guardaven relació amb alguna patologia podològica.²⁴ Com podem observar, un gran percentatge de problemes de lesions dels atletes venen del peu, ja que qualsevol alteració en el peu que ens trenqui l'harmonia de l'extremitat inferior ens produirà patologies que, en la majoria dels casos, se situen fora del peu com a conseqüència del reajustament musculoesquelètic.²⁴

En els exàmens de salut que es fan a la majoria dels nostres centres de medicina de l'esport, l'exa-

plantares y tendinitis de Aquiles ya que la pronación es incompleta y debido a esto no se absorbe bien el impacto con el suelo.

Tipos de pie con posibilidad de patología

1. Pie de Morton
2. Pie pronado o plano
3. Pie cavo

Batteman observó durante un período de tiempo de tres años a 121 atletas de larga distancia, presentándose durante este tiempo un total de 171 lesiones. Estas se distribuyeron en un 77% en el pie o relacionadas con él, 29% en la rodilla y de éstas un 78% estuvieron relacionadas con el pie, 11% de pelvis y de éstas un 50% guardaban relación con alguna patología podológica.²⁴ Como podemos observar un gran porcentaje de problemas lesionales de los atletas vienen del pie, ya que cualquier alteración en el pie que nos rompa la armonía de la extremidad inferior nos producirá patologías que en la mayoría de los casos se ubican fuera del mismo como consecuencia del reajuste músculo-esquelético.²⁴

En los exámenes de salud que se realizan en la mayoría de nuestros Centros de Medicina Deportiva el examen podológico se resume en un examen podoscópico estático, valorando las características de la huella plantar y a partir de aquí se realiza el diagnóstico y la indicación terapéutica. En muchos casos esto es insuficiente, ya que el pie funciona en dinámica y no en estática, por lo que lo más acertado sería realizar en aquellos pacientes que presenten molestias en las extremidades inferiores un estudio de su marcha.

Lo ideal sería disponer en los Centros de Medicina Deportiva de infraestructura videoinformática como el podómetro video-neumático para el diagnóstico y tratamiento de las alteraciones podológicas, pero como esto es prácticamente imposible, no estaría de más realizar un primer cribaje de nuestros atletas con una simple inspección de su marcha.

En esta inspección de la marcha hemos de tener en cuenta que en la deambulación normal existe una fase de apoyo que se corresponde a un 60% del ciclo de marcha y una fase aérea que es del 40%. Cuando se aumenta la velocidad ocurren dos cosas: disminuye el tiempo de apoyo, llegando un momento en que los dos pies están en suspensión en el aire²⁴ y el centro de gravedad se adelanta, acortándose el choque de talón con el suelo por lo que el máximo protagonismo se centra en la zona metatarsodigital. Además, no hemos de olvidar que la fuerza de reacción del suelo aumenta al correr, respecto a una marcha normal. De todo esto podemos deducir que en dinámica la parte más conflictiva del pie está en el antepié.

men podològic es resumeix en un examen pososcòpic estàtic, en el que es valoren les característiques de l'empremta del peu i, a partir d'aquí, es realitza el diagnòstic i la indicació terapèutica. En molts casos això és insuficient ja que el peu funciona en dinàmica i no en estàtica, per la qual cosa en els pacients amb molèsties a les extremitats inferiors fóra més encertat fer-los un estudi de la seva marxa.

El més ideal fóra disposar en els centres de medicina de l'esport d'infraestructura videoinformàtica com ara el podòmetre videopneumàtic per al diagnòstic i tractament per al diagnòstic i tractament de les alteracions podològiques, però com que això és pràcticament impossible, no aniria malament realitzar un primer garbellament dels nostres atletes amb una simple inspecció de la seva marxa.

En aquesta inspecció de la marxa hem de tenir en compte que en l'acte de caminar normalment hi ha una fase de recolzament que es correspon a un 60% del cicle de marxa i una fase aèria que és el 40%. Quan s'augmenta la velocitat, passen dues coses: disminueix el temps de recolzament, i arriba un moment que el dos peus estan en suspensió en l'aire²⁴ i el centre de gravetat s'avança, s'escurça el xoc del taló amb el terra i, per tant, el protagonisme màxim se centra en la zona metatarsodigital. A més, no hem d'oblidar que la força de reacció del terra augmenta en córrer respecte a una marxa normal. De tot això podem deduir que, en dinàmica, la part més conflictiva del peu és a l'avantpeu.

Hem de veure quina és l'orientació de l'avantpeu, així com la seva fórmula metatarsal ja que si presenta una actitud en supinació, la distància que ha de recórrer el primer metatarsià fins arribar al recolzament s'incrementa, la qual cosa ens produirà una sobresupinació que comportarà una rotació interna de la tibia respecte a l'astràgal, i augmentarà per tant l'angle Q (és l'angle format per l'eix del múscul quàdriceps i l'eix del tendó rotuliano);^{7, 8, 24} mentre que, si l'actitud de l'avantpeu és en pronació, la passa es desestabilitzarà en var, i portarà la tibia en rotació externa.^{7, 8, 24}

Avantpeu en supinació

- Pronació en recolzament unipodal
 - Augment de la rotació interna de la cama
-

Avantpeu en pronació

- Varisme de retropeu
 - Rotació externa de la cama
-

També ens fixarem en la fórmula metatarsal, ja que la brevetat d'un metatarsià implica la sobrecàrrega d'un altre, per la qual cosa, l'única cosa que podrà fer aquest últim per no anar sobrecarregat és

Hemos de ver cual es la orientación del antepié, así como su fórmula metatarsal, ya que si presenta una actitud en supinación, la distancia que debe recorrer el primer metatarsiano hasta llegar al apoyo se incrementa, lo que nos producirá una sobresupinación que conllevará una rotación interna de la tibia respecto al astrágal, aumentando por tanto el ángulo Q (es el ángulo formado por el eje del músculo cuádriceps y el eje del tendón rotuliano).^{7, 8, 24} Mientras que si la actualidad del antepié es en pronación, el paso se desestabilizará en varo, llevando la tibia en rotación externa.^{7, 8, 24}

Antepié en supinación

- Pronación en apoyo unipodal
 - Aumento de la rotación interna de la pierna
-

Antepié en pronación

- Varismo de retropie
 - Rotación externa de la pierna
-

También nos fijaremos en la fórmula metatarsal, ya que la brevedad de un metatarsiano implica la sobrecarga de otro, por lo que este último lo único que podrá hacer para no ir sobrecargado es acortar su tiempo de trabajo, lo que nos ocasionará un gran esfuerzo muscular.²⁵

Como hemos dicho anteriormente, estas alteraciones que en principio están centradas en el pie tienen repercusiones a distancia; así pues una pronación anormal del pie nos puede producir:^{7, 8, 10}

1. Síndrome rotuliano o rodilla del saltador, en el que se observa un recorrido anormal de la rótula, que al lateralizarse nos produce fenómenos de presión, generándose dolor. A nivel biomecánico vemos un aumento del ángulo Q.
2. Síndrome de fricción de la aponeurosis femoral, que consiste en un dolor en la inserción de la aponeurosis femoral, en la cara externa de la epifisis tibial, asociándose a pies pronados.
3. Tendinitis poplitea, que consiste en una tracción del tendón popliteo, en su inserción en el epicondilo femoral externo, debido a una pronación anormal que nos ocasiona una rotación tibial interna.
4. Tendinitis rotuliana y la rodilla del saltador en la que se altera el ángulo Q debido a una pronación anormal.
5. Síndrome tibio-peroneo, que consiste en un dolor en la cara interna de los dos tercios distales de la tibia. En este síndrome se produce un aumento de la pronación, que nos ocasiona en la inserción del músculo tibial posterior (tibia y membrana interosea) una tendinitis por tracción,

escurçar el seu temps de treball i això ens ocasionarà un gran esforç muscular.²⁴

Com hem dit anteriorment, aquestes alteracions que, en principi, estan centrades en el peu tenen repercussions a distància; així doncs, una pronació anormal del peu ens pot produir:^{7, 8, 10}

1. Síndrome rotuliana o genoll del saltador en el que s'observa un recorregut anormal de la ròtula que, en lateralitzar-se, produeix fenòmens de pressió i genera dolor. A nivell biomecànic veiem un augment de l'angle Q.
2. Síndrome de fricció de l'aponeurosi femoral que consisteix en un dolor en la inserció de l'aponeurosi femoral, en la cara externa de l'epífisi tibial, que s'associa a peus pronats.
3. Tendinitis poplítica, que consisteix en una tracció del tendó popliti, en la seva inserció en l'epicòndil femoral extern, causada per una pronació anormal que ens ocasiona una rotació tibial interna.
4. Tendinitis rotuliana i el genoll del saltador en el que s'altera l'angle Q a causa d'una pronació anormal.
5. Síndrome tibioperoneal, que consisteix en un dolor de la cara interna dels dos terços distals de la tibia. En aquesta síndrome es produeix un augment de la pronació que ens causa una tendinitis per tracció en la inserció del múscul tibial posterior (tibia i membrana interòssia), que, si continua, ens donarà una periostitis de tibia i, en última instància, una fractura per sobrecàrrega. Una vegada realitzat el tractament en la fase aguda amb repòs, crioteràpia les primeres 24 hores i escalfor, podrà tornar a entrenar però haurà de corregir la pronació amb suports plantars acomodatius.
6. Síndrome del compartiment anterior que consisteix en un dolor a nivell del recorregut dels músculs del compartiment anterior (tibial anterior, extensor llarg dels dits i l'extensor llarg del primer dit) causat per una sobrecàrrega d'aquests músculs. El tractament consistirà a estirar i reforçar els músculs del compartiment anterior i estabilitzar l'avantpeu amb un suport plantar.
7. Síndrome del compartiment lateral, que consisteix en un dolor en la cara lateral de la cama (zona dels músculs peroneolateral llarg i curt) causat per una hiperpronació que s'haurà de neutralitzar amb suports plantars.

Patologies relacionades amb una alteració de la pronació

1. Síndrome rotuliana o genoll del saltador
 2. Síndrome de fricció de l'aponeurosi femoral
 3. Tendinitis poplítica
 4. Tendinitis rotuliana i genoll del saltador
 5. Síndrome tibioperoneal
 6. Síndrome del compartiment anterior
 7. Síndrome del compartiment lateral
-

que si continua nos dará una periostitis de tibia y en última instancia una fractura por sobrecarga. Una vez realizado el tratamiento en la fase aguda con reposo, crioterapia las primeras 24 horas y calor, podrá volver a entrenar pero tendremos que corregir la pronación con soportes plantares acomodativos.

6. Síndrome del compartimento anterior que consiste en un dolor a nivel del recorrido de los músculos del compartimento anterior (tibial anterior, extensor largo de los dedos y el extensor largo del primer dedo) debido a una sobrecarga de estos músculos. El tratamiento consistirá en estirar y reforzar los músculos del compartimento anterior y estabilizar el antepié con un soporte plantar.
7. Síndrome del compartimento lateral, que consiste en un dolor en la cara lateral de la pierna (zona de los músculos peroneo lateral largo y corto) debido a una hiperpronación que deberá ser neutralizada con soportes plantares.

Patologías relacionadas con una alteración de la pronación

1. Síndrome rotuliano o rodilla del saltador
 2. Síndrome de fricción de la aponeurosis femoral
 3. Tendinitis poplitea
 4. Tendinitis rotuliana y rodilla del saltador
 5. Síndrome tibio-peroneo
 6. Síndrome del compartimento anterior
 7. Síndrome del compartimento lateral
-

Estas alteraciones de la pronación del pie, además de producir patología a distancia del pie, nos puede producir alteraciones en el mismo pie, que posteriormente estudiaremos como las fascitis plantares, tendinitis del Aquiles, etc.

Alteraciones dérmicas

1. Trastornos de la sudoración

Son básicamente dos:

- Hiperhidrosis: Aumento de la producción de sudor.
- Bromohidrosis: Cuando este sudor hace mala olor.

Clinica

Los trastornos de la sudoración pueden darnos en pie dos tipos de lesiones:

1. Por exceso de sudor. Grietas interdigitales y plantas maceradas.

Tratamiento: Aplicación de povidona yodada. Aplicación de una fórmula magistral.

Aquestes alteracions de la pronació del peu, a més de produir patologia a distància del peu, ens poden produir alteracions en el mateix peu, que posteriorment estudiarem com ara les faciïtis plantars, tendinitis de l'Aquil·les, etc.

Alteracions dérmiques

1. Trastorns de la sudoració

Són bàsicament dos:

- Hiperhidrosi: augment de la producció de suor.
- Bromohidrosi: quan aquest suor fa mala olor.

Clínica

Els trastorns de la sudoració ens poden donar en el peu dos tipus de lesions:

1. Per excés de suor: clivelles interdigitals i plantes macerades.

Tratament: aplicació de povidona iodada. Aplicació d'una fórmula magistral.

2. Per defecte de suor: clivelles en els talons.

Tratament: aplicació de pomades que portin urea.

Tractament en general dels trastorns de la sudoració.

1. Rentar diàriament els peus amb un sabó de pH àcid: Lactacyd.[®]
2. Eixugar exhaustivament els peus, insistint en els espais interdigitals.
3. Utilitzar mitjons de fibres naturals (fil, seda, cotó). Canvi de mitjons dues vegades al dia.
4. Realitzar un tractament regulador de la secreció de suor. Els millors els tenim en fórmules magistral, en pols, gels o líquids. Potser els més pràctics per als esportistes són els que es presenten en forma de pólvores.

Proposem una en forma de pols, molt efectiu tant per a la bromohidrosi com per a la hiperhidrosi:

- | | |
|-----------------------------|---------|
| 1. Àcid bòric en pols. | .30 gr |
| 2. Sunitrat de bismut | .5 gr |
| 3. Talamina | .10 gr |
| 4. Alum | .10 gr |
| 5. Estearat de Zinc | .5 gr |
| 6. Mentol | .2 gr |
| 7. Talc c.s.p. | .100 gr |

La forma d'aplicació consisteix a empolverar dues vegades al dia directament els peus i el calçat.¹³

2. Micosis cutànies y onicomicosis

Les micosis cutànies són infeccions de la pell produïdes per fongs, tant dermatòfits com llevats.

2. Por defecto de sudor: Grietas en los talones.

Tratamiento: Aplicación de pomadas que lleven urea.

Tratamiento en general de los trastornos de la sudoración.

1. Lavar diariamente los pies con un jabón de pH ácido: Lactacyd.[®]
2. Secado exhaustivo de los pies, insistiendo en los espacios interdigitales.
3. Utilizar calcetines de fibras naturales (hilo, seda, algodón). Cambio de calcetines dos veces al día.
4. Realizar un tratamiento regulador de la secreción de sudor. Los mejores los tenemos en fórmulas magistrales, ya sean en polvo, geles o líquidos. quizá el más práctico para los deportistas son los que se presentan en forma de polvos.

Proponemos una en forma de polvo, muy efectivo tanto para la bromohidrosis como para la hiperhidrosis.

- | | |
|-------------------------------|---------|
| 1. Àcid Bòric en polvo. | .30 gr |
| 2. Sunitrato de Bismuto | .5 gr |
| 3. Talamín | .10 gr |
| 4. Alumbre | .10 gr |
| 5. Estearato de Zinc | .5 gr |
| 6. Mentol | .2 gr |
| 7. Talco c.s.p. | .100 gr |

La forma de aplicación consiste en espolvorear dos veces al día directamente a los pies y al calzado.¹³

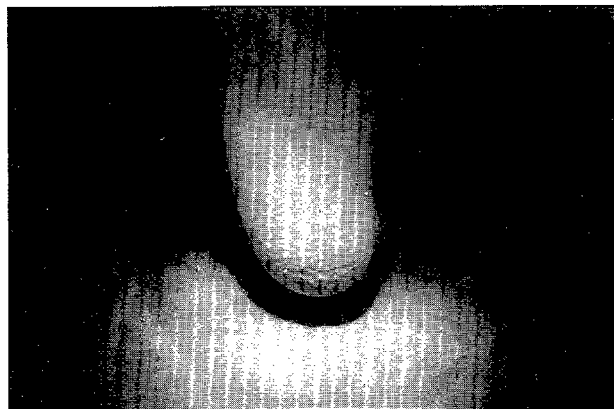


Foto 1: Hiperhidrosis.
Foto 1: Hiperhidrosis.

2. Micosis cutàneas y Onicomicosis

Las micosis cutàneas son infecciones de la piel por hongos, ya sean éstos dermatofitos o levaduras.

Las infecciones por levaduras se suelen dar en la planta y en el primer espacio interdigital. Suelen acompañarse de picor y pueden sobreinfectarse.

Les infeccions causades per llevats acostumen a produir-se en la planta i en el primer espai interdigital. Acostumen a anar acompanyades de picor i poden sobreinfectar-se.

Les infeccions produïdes per dermatòfits s'acostumen a localitzar en els espais interdigitals i avancen cap al dors. Poden arribar a presentar vesícules o escates.

Hi ha un tipus especial de dermatofitosi que té nom propi: és el peu d'atleta. És produït pel *Trichofiton Rubrum*.

Formes clíniques

1. Forma interdigital: afecta els espais interdigitals (en especial el quart) i els plecs de flexió. Adopta un aspecte cotonós. Posteriorment apareixen en el fons d'aquests espais fissures doloroses, amb petites àrees de descamació, i vesícules que s'estenen en les polpes, a la zona anterior de la planta i en el dors del peu. No acostuma a haver prurigen.^{6, 17, 27}
2. Forma seca i ceratòsica: en la zona de l'arc intern, extern i zona plantar apareixen àrees eritematodescamatives de distribució simètrica en tots dos peus. Pot presentar prurigen.^{6, 17, 27}
3. Forma amb dishidrosi: es caracteritzen per presentar vesícules congestives que en algun moment poden albergar un contingut purulent. La localització és a la volta plantar, arc intern, extern i polpa dels dits. Acostumen a presentar prurigen.^{6, 17, 27}

Tractament

Antimicòtics; tant en forma de cremes, pomades o esprais.

En el mercat hi ha molts tipus de fàrmacs antimicòtics. Recomanem la terbinafina ja que presenta un alt percentatge de curacions, poques recidives i molt pocs efectes secundaris.^{3, 17, 27}

Profilaxi

1. Evitar la hiperhidrosi amb tractament reguladors del suor.
2. Rentar els peus amb un sabó àcid, tipus Lactacyd,[®] i eixugar a consciència, sobretot els espais interdigitals.
3. Utilitzar xanquetes en les zones d'alt risc: vestidors, piscines, saunes.
4. Utilitzar una tovallola diferent per al peu i per a la resta del cos.
5. Canviar els mitjons una vegada al dia. Utilitzar mitjons de fibres naturals (fil, cotó i llana).
6. En la vida diària, utilitzar calçat amb sola de cuir. Canviar amb freqüència el calçat esportiu i el de diari.
7. Després de realitzar un tractament antimicòtic, desinfectar el calçat amb formaldehid.

Las infecciones por dermatofitos suelen localizarse en los espacios interdigitales y avanzan hacia el dorso. Pueden llegar a presentar vesículas o escamas.

Hay un tipo especial de dermatofitosis que tiene nombre propio: es el pie de atleta. Está producido por el *Trichofiton Rubrum*.

Formas clínicas

1. Forma interdigital: afecta a los espacios interdigitales (es especial al cuarto) y en los pliegues de flexión. Adopta un aspecto algodonoso. Posteriormente aparecen en el fondo de estos espacios fisuras dolorosas, con pequeñas áreas de descamación y vesículas que se extienden en los pulpejos, zona anterior de la planta y dorso del pie. No suele haber prurito.^{6, 17, 27}
2. Forma seca y queratósica: aparecen en la zona del arco interno, externo y zona plantar áreas eritematodescamativas de distribución simétrica en ambos pies. Puede presentar prurito.^{6, 17, 27}
3. Forma dishidrosiforme: se caracterizan por presentar vesículas congestivas, que en algún momento pueden albergar un contenido purulento. La localización es en bóveda plantar, arco interno, externo y pulpejo de dedos. Suelen presentar prurito.^{6, 17, 27}




Foto 2: Tinea Pedis.
Foto 2: Tinea Pedis.

Tratamiento

Antimicóticos, ya sea en forma de cremas, pomadas o sprais.

En el mercado hay muchos tipos de fármacos antimicóticos. Recomendamos la terbinafina, ya que presenta un alto porcentaje de curaciones, pocas recidivas y muy pocos efectos secundarios.^{3, 17, 27}

Profilaxis

1. Evitar la hiperhidrosis con tratamientos reguladores del sudor.
2. Lavado de los pies con un jabón ácido tipo Lactacyd,[®] y secado concienzudo, sobre todo de los espacios interdigitales.

Si la infecció causada per fongs afecta l'ungla tenim una onicomicosi. L'ungla adopta un color grogenc, apareixen ratlles i es desfà en pols.^{3, 17, 27}

Fins no fa gaire les onicomicosis eren difícils de curar. Avui dia amb la terbinafina oral es poden curar en un percentatge alt.^{3, 17, 27}

Tractament del peu d'atleta i de les onicomicosis

- Peu d'atleta: Terbinafina tòpica aprox. dues setmanes
 - Onicomicosis: Terbinafina oral aprox. 3 a 4 mesos
-

3. Traumatismes unguials

Els traumatismes unguials aguts no acostumen a ser molt freqüents en els esportistes ja que la majoria d'esports es realitzen habitualment en pistes i en camps preparats; no obstant això, en alguns esports d'equip com ara el bàsquet, l'handbol... es poden produir trepitjades en les quals es pot trencar, en el millor dels casos, un tros d'ungla que haurem de retallar però, algunes vegades, en pot formar un hematoma subungual que és molt dolorós.²

En els traumatismes unguials hem de diferenciar dues situacions:

1. Traumatisme unguial inferior a 24 hores: hematoma subungual agut. En aquest cas poden passar dues coses:

1.1. Que la sang s'exterioritzi: hi ha una hemorràgia. La nostra acció es basarà en realitzar hemostàsia i després aplicarem un antisèptic.

1.2. Que la sang no s'exterioritzi. Drenarem l'hematoma i després aplicarem l'antisèptic.

El drenatge de l'hematoma, el podem fer amb una fresa de diamant connectada a un micromotor o en el mateix camp fonent la làmina unguial aplicant-hi a sobre una agulla intramuscular incandescent.

Es recomana després del traumatisme unguial aplicar-hi fred local per tal d'intentar disminuir l'expansió d'aquest hematoma, així com fer una radiografia lateral i dorso-plantar del dit per descartar una possible fractura de la falange distal, que en cas de produir-se només caldrà, mentre que no sigui amb minuts, tractament immobilitzador amb un embenatge adhesiu.²

2. Traumatismes unguials superiors a 24 hores: hematoma subungual crònic. Aquest hematoma és dur, ja que és format per sang coagulada. L'haurem de drenar cap enfora però, com que la sang és coagulada, haurem de tallar l'ungla.

A més dels traumatismes unguials, es poden presentar lesions causades per microtraumatismes produïts pel fregament amb la punta del calçat esportiu. Això és típic de les competicions de cros i

3. Utilitzar chancletas en las zonas de alto riesgo: vestuarios, piscinas, saunas.

4. Toalla diferente para el pie y para el resto del cuerpo.

5. Cambio de calcetines una vez al día. Utilizar calcetines de fibras naturales (hilo, algodón, lana).

6. Para la vida diaria utilizar calzado con suela de cuero. Cambiar frecuentemente el calzado deportivo y el de diario.

7. Después de realizar un tratamiento antimicótico, desinfectar el calzado con formoldeido.

Si la infección por hongos afecta a la uña, tenemos una onicomicosis. La uña adopta un color amarillo, aparecen rayas y se deshace en polvo.^{3, 17, 27}

Hasta hace poco tiempo las onicomicosis eran difíciles de curar. Hoy en día con la terbinafina oral pueden curarse en un alto porcentaje.^{3, 17, 27}

Tratamiento del pie de atleta y de las onicomicosis

- Pie de atleta: Terbinafina tòpica aprox. dos semanas
 - Onicomicosis: Terbinafina oral aprox. 3 a 4 meses
-

3. Traumatismos ungueales

Los traumatismos ungueales agudos no suelen ser muy frecuentes en los deportistas ya que la mayoría de deportes suelen realizarse en pistas y en campos preparados; no obstante en algunos deportes de equipo como baloncesto, balonmano... pueden darse pisotones pudiéndose romper en el mejor de los casos un trozo de la uña que la deberemos recortar; pero algunas veces puede formarse un hematoma subungueal que son muy dolorosos.²

En los traumatismos ungueales hemos de diferenciar dos situaciones:

1. Traumatismo ungueal inferior a 24 horas: Hematoma subungueal agudo. En este caso pueden ocurrir dos cosas:

1.1. Que la sangre se exteriorice: hay una hemorragia. Nuestra actuación se basará en realizar hemostasia y después aplicaremos un antiséptico.

1.2. Que la sangre no se exteriorice: drenaremos el hematoma y después aplicaremos el antiséptico.

Para drenar el hematoma podemos hacerlo con una fresa de diamante conectada a un micromotor o en el mismo campo fundiendo la lámina ungueal aplicando una aguja intramuscular incandescente sobre la misma.

Se recomienda después del traumatismo ungueal, aplicar frío local a fin de intentar disminuir la expansión de este hematoma, al igual que practicar radiografía lateral y dorso plantar del dedo para descartar una posible fractura de la falange

dels futbolistes (acostumen a portar un parell de números menys que el seu calçat habitual). Aquestes persones sovint poden presentar alteracions del creixement de l'ungla en la part medial, engruiximent de l'extensió lliure o inflexions del dit.²

Hem d'explicar als esportistes que pel fet de dur un calçat ajustat no aprofitarà més bé les forces que rep el peu, i l'únic que obtindrà és una alteració digitoungual.

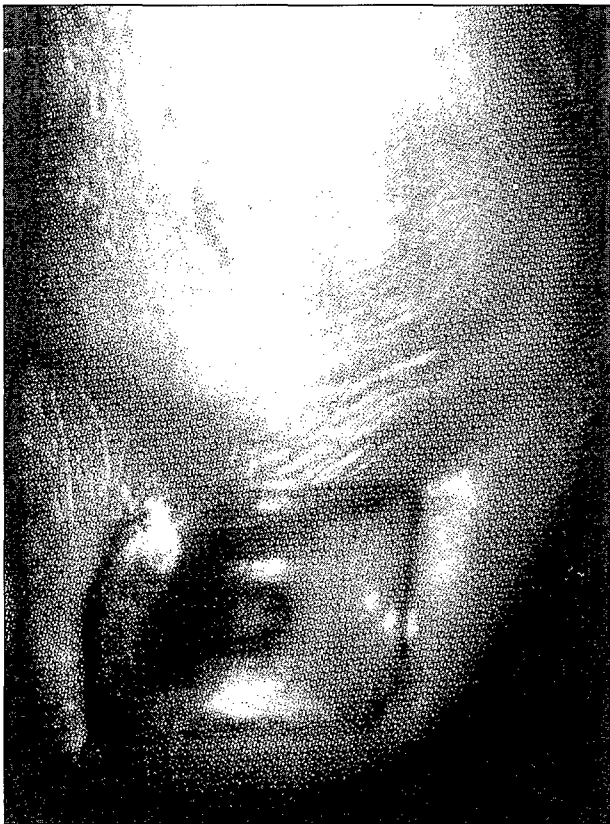

Foto 3: Hematoma subungueal crònic.
Foto 3: Hematoma subungueal crònic.

4. Papil·loma víric o berruga plantar

És un tumor benigne i circumscrit produït per la infecció d'un virus (papil·lomavirus) format per un teixit fibrós conjuntiu de suport que conté les papil·les i envoltat de teixit epitelial que l'embolcalla.¹ S'han identificat aproximadament uns 50 tipus de papil·lomavirus, però els causants de les berrugues plantars pertanyen als grups *Human Papiloma Virus (HPV) 1, 2 o 4*.¹⁵

Les berrugues plantars són molt freqüents entre nens i adolescents, tot i que poden aparèixer a qualsevol edat. El virus s'inocula en l'organisme a través de petites solucions de continuïtat de la pell, i es localitza en la capa papil·lar i després d'un període d'incubació que oscil·la entre un i sis mesos ens apareixerà la lesió cutània.^{1, 15} Aquests virus

distal, que en caso de presentar sólo será necesario, mientras no sea con minuta, tratamiento inmovilizador con un vendaje adhesivo.²

2. Traumatismos ungueales superiores a 24 horas: Hematoma subungueal crónico. Este hematoma es duro, ya que está formado por sangre coagulada. Tendremos que drenarlo hacia afuera pero, al estar coagulada la sangre, tendremos que cortar la uña.

Además de los traumatismos ungueales, pueden presentarse lesiones por microtraumatismos debido al roce con la punta del calzado deportivo. Esto es típico de las competiciones de cros y de los futbolistas (suelen llevar un par de números menos de su calzado habitual). Estas personas suelen presentar alteraciones del crecimiento de la uña en su parte medial, engrosamiento de su extensión libre o inflexiones del dedo.²

Hemos de explicar a los deportistas, que por llevar un calzado ajustado no aprovechará mejor las fuerzas que recibe el pie, y lo único que obtendrá es un alteración digitoungual.

4. Papiloma víric o verruga plantar

Es un tumor benigno y circunscrito producido por la infección de un virus (papilomavirus) formado por un tejido fibroso conjuntivo de sostén que contiene a las papilas y rodeadas de tejido epitelial que lo encapsula.¹ Se han identificado aproximadamente unos 50 tipos de papilomavirus, pero los causantes de las verrugas plantares pertenecen a los grupos *Human Papiloma Virus (HPV) 1, 2 ó 4*.¹⁵

Las verrugas plantares son muy frecuentes entre niños y adolescentes aunque pueden aparecer en cualquier edad. El virus se inocula en el organismo a través de pequeñas soluciones de continuidad de la piel, localizándose en la capa papilar y después de un período de incubación que oscila entre uno y seis meses nos aparecerá la lesión cutánea.^{1, 15} Estos virus suelen encontrarse en los vestuarios, duchas comunitarias, piscinas, por lo que los deportistas son muy susceptibles al contagio.¹

Si observamos macroscópicamente una lesión verrugosa, veremos que es un punto traslúcido, único o múltiple, localizándose sobre todo en las zonas de presión. Luego aparece la típica lesión redonda, de superficie rugosa, bien delimitada y en la mayoría de los casos con un halo hiperqueratósico.¹⁵

Por lo general hay una sola lesión, pero algunas veces pueden observarse algunas lesiones satélites e incluso puede afectarse una zona extensa. Entonces se conoce con el nombre de verruga en mosaico.¹⁵ Su localización suele ser en las zonas de presión como la planta del pie, pero pueden llegar a aparecer en el dorso, en las zonas periungueales, interdigitales.¹

s'acostumen a trobar en els vestidors, dutxes comunitàries i piscines, per la qual cosa els esportistes són molt susceptibles al contagi.¹

Si observem macroscòpicament una lesió verrucosa, veurem que és un punt translúcid, únic i múltiple, que es localitza sobretot a les zones de pressió. Després apareix la típica lesió rodona, de superfície rugosa, ben delimitada i, en la majoria dels casos, amb un anell hiperkeratósic.¹⁵

Generalment només hi ha una lesió, però algunes vegades es poden observar algunes lesions satèl·lits i, fins i tot, es pot veure afectada una zona extensa; aleshores es coneix amb el nom de berruga en mosaic.¹⁵ S'acostuma a localitzar a les zones de pressió com ara la planta del peu, però poden arribar a aparèixer en el dors, en les zones periunguals i en les interdigitals.¹

Clínica

Són doloroses si se sotmeten a pressió, ja que es claven en profunditat, però aquest dolor augmenta amb la pressió lateral (pessigada).

Diagnòstic diferencial

L'hem de fer amb:

1. Els cossos estranys com ara vidrets, pèls, estrelles, ...¹⁵
2. Callositats: s'acostumen a produir en les zones de fregament i la seva superfície és més uniforme i llisa. En deslaminar la lesió verrucosa observem petits punts obscurs que es corresponen amb les papil·les dèrmiques.^{1, 15}

Tractament

Hi ha molts tipus de tractaments: físics, químics, ... És molt important explicar al pacient en què consisteix aquesta patologia. Hem d'insistir en l'origen víric i en què, de moment, no es disposa de medicaments que l'eliminin sense el risc que torni a aparèixer en el mateix lloc o en un altre.¹⁵ Tampoc hem de tancar-nos en banda quan el pacient ens parli de tractaments o tècniques exòtiques que han provat amics o familiars amb èxit total, sinó que hem d'indicar-los que la suggestió pot ajudar a la solució de la seva berruga.¹⁵

Nosaltres recomanem un tractament tòpic que combina una vegada a la setmana, amb la deslaminació prèvia de la lesió, l'aplicació d'un àcid de potència mitjana com ara l'àcid nítric a una concentració no inferior a un 60% i l'aplicació diària, que fa el pacient mateix, d'un àcid suau com ara l'àcid làctic o el salicílic. Amb aquest mètode s'acostumen a resoldre entre dues i cinc setmanes.

En el cas que el pacient vulgui resoldre el seu problema d'una forma més ràpida o quan no se soluciona amb el tractament anterior, es poden

Clínica

A la presión son dolorosas, ya que se clavan en profundidad, pero este dolor aumenta con la presión lateral (pellizco).

Diagnóstico diferencial

Lo tenemos que hacer con los:

1. Cuerpos extraños como pequeños cristales, pelos, astillas...¹⁵
2. Callosidades: suelen darse en las zonas de roce y su superficie es más uniforme y lisa. Al deslaminar la lesión verrucosa observamos pequeños puntos oscuros que se corresponden a las papilas dérmicas.^{1, 15}

Tratamiento

Hay muchos tipos de tratamientos: físicos, químicos... Es muy importante explicar al paciente en que consiste esta patología; debemos insistir en su origen vírico, por lo que en el momento actual no se dispone de medicamentos que lo eliminen sin el riesgo de que vuelva a aparecer en el mismo sitio o en otro lugar.¹⁵ Tampoco hemos de cerrarnos en banda cuando el paciente nos apunte sobre tratamientos o técnicas exóticas que han probado amigos o familiares con pleno éxito, sino que podemos apuntarles que la sugerencia puede ayudar a la solución de su verruga.¹⁵

Nosotros recomendamos un tratamiento tópico, que combina una vez a la semana, previa deslaminación de la lesión, la aplicación de un ácido de potencia media como el ácido nítrico a una concentración no inferior a un 60% y la aplicación diaria por el mismo paciente de un ácido suave como el ácido láctico o el salicílico. Con este método se suelen resolver entre dos y cinco semanas.

En caso de que el paciente quiera resolver su problema de una forma más rápida o cuando no se soluciona con el tratamiento anterior, puede indicarse tratamientos de cirugía, electrocoagulación o crioterapia.

Prevención

1. Utilizar chanclas en las zonas de alto riesgo: duchas, saunas, empedrado alrededor de las piscinas...
2. Lavar los calcetines de la persona infectada aparte.
3. El paciente contagiado debe ser la última persona en ducharse. Después se desinfectará la ducha con lejía.
4. Utilizar una toalla sólo para los pies.
5. Mientras dure el tratamiento, el paciente no puede acudir a la piscina, sauna, duchas ya que podría infectar a la demás gente.

indicar tractaments de cirurgia, electrocoagulació o crioteràpia.

Prevenició

1. Utilitzar xancletes en les zones d'alt risc: dutxes, saunes, empedrat al voltant de les piscines,...
2. Rentar a part els mitjons de la persona infectada.
3. El pacient contagiats ha de ser l'última persona en dutxar-se i després s'haurà de desinfectar la dutxa amb lleixiu.
4. Utilitzar una tovallola només per als peus.
5. Mentre duri el tractament, el pacient no pot anar a la piscina, sauna i dutxes ja que podria infectar la resta de gent.
6. Quan la berruga ja estigui solucionada, es recomana desinfectar amb formol el calçat i els mitjons.

Tractament del papil·loma víric o berruga plantar

Una vegada a la setmana, tocs amb un àcid de potència mitjana com ara l'àcid nítric.
Diàriament, tocs amb un àcid de potència suau com ara làcid làctic o el salicílic.

5. Onicocriptosi o ungla encarnada

És quan es clava l'ungla a la carn, tant en el canal peroneal, tibial o pel costat lliure. És un fenomen gairebé exclusiu del dit gros.²¹

Les causes més freqüents d'onicocriptosi dels esportistes són:

1. Pronació molt important.
2. Tallada incorrecta de l'ungla.

Clínica

Dolor espontani i quan se sotmet a pressió. Moltes vegades pot haver un mamelló carnós en el canal unguial.

Tractament

Hi ha diversos tipus de tractaments:

1. Tallar l'ungla que es clava a la carn.
Després aplicar-hi un antisèptic com ara povidona iodada i una pomada antibiòtica tipus Neobacitrin.[®]
2. En cas que presenti un mamelló carnós molt gran, es recomana, després de tallar el tros d'ungla que es clava, aplicar un producte astringent com ara l'alum calcinat en pols.
Aquest alum s'aplica humitejat amb sèrum fisiològic. Després es fa un embenatge gros. Aquest embenatge s'hauria de mantenir humit constantment per la qual cosa s'haurà de mullar periòdicament amb aigua de Bureau.

6. Cuando ya esté solucionada la verruga, se recomienda desinfectar con formol el calzado y los calcetines.

Tratamiento del papiloma vírico o verruga plantar

Una vez a la semana toques con un ácido de potencia media como el ácido nítrico.
Diariamente toques con un ácido de potencia suave como el ácido láctico o salicílico.

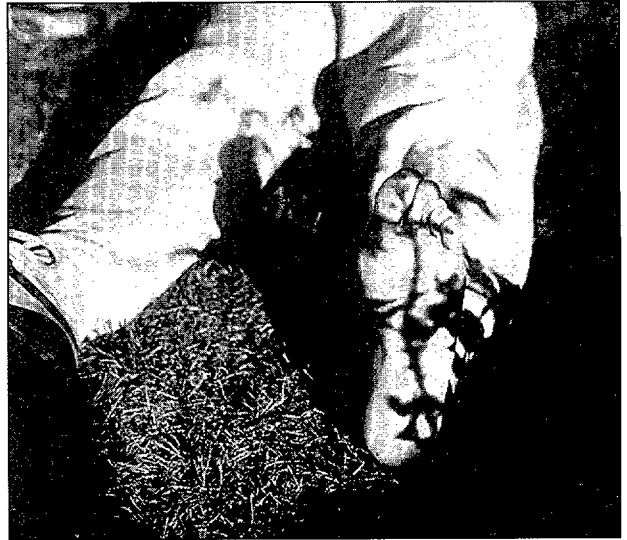

Foto 4: Berruga plantar en tractament químic.
Foto 4: Verruga plantar en tratamiento químico.

5. Onicocriptosis o uña encarnada

Es cuando se clava la uña a la carne ya sea en el canal peroneal, tibial o por el borde libre. Es un fenómeno casi exclusivo del dedo gordo.²¹

Las causas más frecuentes de onicocriptosis en los deportistas son:

1. Pronación muy importante.
2. Corte incorrecto de la uña.

Clínica

Dolor espontáneo y a la presión. Muchas veces puede existir un mamelón carnoso en el canal ungueal.

Tratamiento

Hay varios tipos de tratamiento:

1. Cortar el trozo de uña que se clava a la carne.
Luego aplicar un antiséptico como povidona yodada y una pomada antibiòtica tipo Neobacitrin.[®]

Posteriorment, haurem de controlar el creixement de l'ungla.²³

3. En cas que fallessin els tractaments anterior, es proposa com alternativa la intervenció quirúrgica de l'ungla amb l'anestèsia troncular prèvia del dit amb mepivacaina 1%.

Nosaltres recomanem la tècnica de Lelièvre, en la que després de tallar el tros d'ungla que es clava, es realitza un raspat quirúrgic de la matriu del costat afectat. En principi, i atès l'alt percentatge de recidives, no aconsellem l'ablació unguial.^{2, 18}

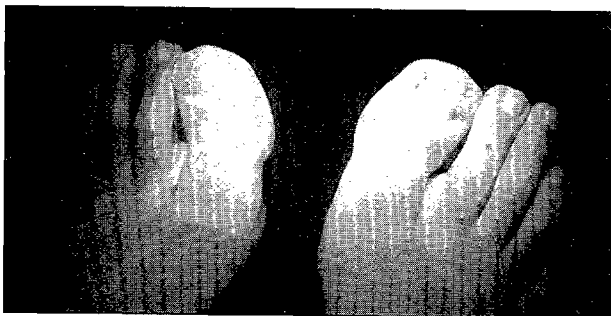


Foto 5: Onicocriptosis amb mameló carnós en canal tibial.
Foto 5: Onicocriptosis con mamelón carnoso en canal tibial.

6. Butllofes

Són una elevació circumscripita de la pell; per regla general són produïdes per fregaments de la pell amb el calçat.¹⁹

Localització

1. Zona d'inserció del tendó d'Aquil·les.
2. Base del primer metatarsià en pacients que tenen una pronació dinàmica important.

Tractament

1. Aplicar povidona iodada.
2. A vegades es pot drenar, però després haurem de desinfectar amb povidona iodada.
3. Aplicar una protecció d'esparradrap.

4. Miscel·lània

1. Exostosi d'Haglund o tuberositat en el taló

És una tumoració de parts toves que es localitza a nivell de la zona posterosuperior del cancani (on s'insereix el tendó d'Aquil·les).

Etiologia

Microtraumatismes repetitius que es produeixen en fregar el contrafort de la sabata a nivell de la inserció del tendó d'Aquil·les.

2. En caso de que presente un mamelón carnoso muy grande se recomienda, después de cortar el trozo de uña que se clava, aplicar un producto astringente como el alumbre calcinado en polvo. Este alumbre se aplica humedecido con suero fisiológico. Luego se realiza un vendaje copioso. Este vendaje debería mantenerse constantemente húmedo, por lo que se tendrá que mojar periódicamente con agua de Bureau. Posteriormente tendremos que controlar el crecimiento de la uña.²³

3. En caso de fallar los tratamientos anteriores, se propone como alternativa la intervención quirúrgica de la uña previa realización de anestesia troncular del dedo con mepivacaina 1%.

Nosotros recomendamos la técnica de Lelièvre, en la que después de cortar el trozo de uña que se clava se realiza un legraje quirúrgico de la matriz del lado afectado. En principio, y debido al alto porcentaje de recidivas, no aconsejamos la ablación ungueal.^{2, 18}

6. Ampollas

Son una elevación circumscripita de la piel; por lo general debido a roces de la piel con el calzado.¹⁹

Localización

1. Zona de inserción del tendón de Aquiles.
2. Base del primer metatarsiano en pacientes que tienen una pronación dinámica importante.

Tratamiento

1. Aplicar povidona yodada
2. A veces se puede drenar, pero después desinfectaremos con povidona yodada.
3. Aplicar una protección de esparradrapo.

Miscelánea

1. Exostosis de Haglund o tuberosidad en el talón

Es una tumoración de partes blandas que se localizan a nivel de la zona posterosuperior del calcáneo (donde se inserta el tendón de Aquiles).

Etiología

Microtraumatismos repetitivos que se dan al rozar el contrafuerte del zapato a nivel de la inserción del tendón de Aquiles.

Clinica

Nódulo inflamatorio y doloroso.
Preferentemente en chicas jóvenes.

Clínica

Nòdul inflamatori i dolorós.⁷

Preferentment en noies joves.

Moltes vegades s'inicia en forma d'un tendinitis aquil·lia.

Tractament

1. Conservador: confecció d'una talonera d'escuma, silicona o pell sobre el peu mateix. Algunes vegades amb aquest tractament provisional, cedeix la inflamació i el dolor, però si persisteix el problema, l'única solució és la intervenció quirúrgica.
2. Quirúrgic.



Foto 7: Confecció d'una talonera de foam per una exostosis d'Haglund.

Foto 7: Confección de una talonera de foam para una exostosis de Haglund.

2. Bursitis retrocalcània

És la inflamació d'una bossa serosa localitzada entre el tendó d'Aquil·les i el calcani.

Etiologia

Pot existir una prominència anormal del calcani que és irritada pel contrafort del calçat en els moviments de flexoextensió de l'articulació tibioperoneo-astragalina, i que inflama la bossa serosa que hi ha al davant.^{4,7}

Clínica

Dolor que en un començament és puriyent localitzat en la inserció del tendó d'Aquil·les.⁴

Muchas veces se inicia en forma de una tendinitis aquilea.

Tratamiento

1. Conservador: confección de una talonera de foam, silicona o piel sobre el mismo pie. Algunas veces con este tratamiento provisional, cede la inflamación y el dolor, pero si persiste el problema, la única solución es la intervención quirúrgica.
2. Quirúrgico.

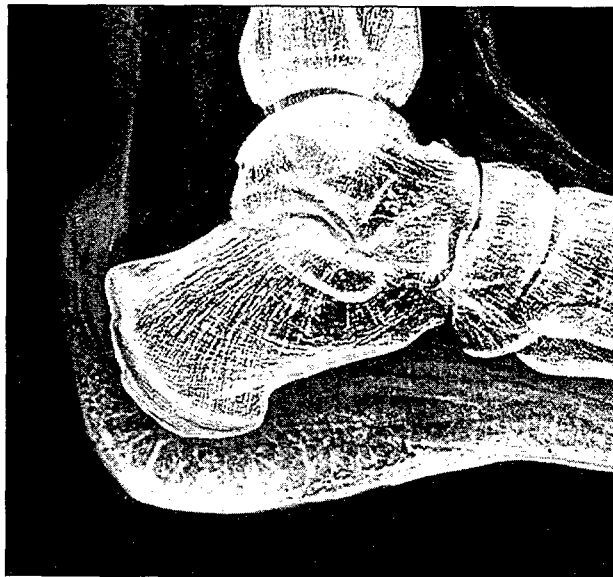

Foto 6: Radiografía d'una exostosis d'Haglund.

Foto 6: Radiografía de una exostosis de Haglund.

2. Bursitis retrocalcànea

Es la inflamación de una bolsa serosa, localizada entre el tendón de Aquiles y el calcáneo.

Etiología

Puede existir una prominencia anormal del calcáneo que es irritada por el contrafuerte del calzado, en los movimientos de flexo-extensión de la articulación tibio-peroneo-astragalina, inflamándose la bolsa serosa que está por delante.^{4,7}

Clínica

Dolor que en un inicio es insidioso, localizado en la inserción del tendón de Aquiles.⁴

Diagnóstico diferencial

Tendinitis de Aquiles, exóstosis de Haglund.

Diagnòstic diferencial

Tendinitis d'Aquil·les, exostosi d'Haglund.

L'examen complementari que ens ajuda a diferenciar una bursitis d'una entesitis és l'ecografia musculotendinosa ja que, a causa d'aquesta irritació microtraumàtica, es pot acumular líquid en aquesta bossa i aparèixer a l'ecografia com una zona anecogènica.⁴

Tractament

Conservador: crioteràpia, antiinflamatoris (tòpics, sistèmics o per via mesoteràpica).^{4,14}

Punció i aspiració del líquid i després introduir-hi dexametasona i un anestèsic local. Confecció d'una talonera.

Quirúrgic: Raspat de la prominència òssia del calcani.

3. Malatia de Sever

És una talàlgia que es localitza en el pol postero-inferior del calcani en la que es produeix una osteocondrosi del nucli d'ossificació secundari del calcani, en la zona d'inserció de l'Aquil·les.^{9,14}

Més que una malaltia, és una lesió lleu per tracció que acostuma a produir-se sobretot a l'inici de la pubertat i que pot arribar a durar fins a dos anys, i que la presenten nens que tenen una activitat física superior a l'escolar.

Mecanisme de producció

En la part postero-inferior del calcani tenim el nucli d'ossificació primari i secundari. Entre els set i dotze anys, el nucli d'ossificació secundari queda separat del primari per un teixit cartilaginós que és per on creix l'os. Aquesta zona és molt dèbil i, a causa de la tracció del sistema aquil·lí plantar, s'irrita i fa mal.

Clínica

Es dona més en els nens que en les nenes.

1. Per a alguns, s'acostuma a associar a una alteració del retropeu, i per a altres té relació amb la llargada del tendó d'Aquil·les.^{9,14}
2. Dolor a la pressió. Aquest dolor augmenta amb la dorsiflexió del peu mantenint la cama en extensió.
3. Impotència funcional.^{9,14}

Diagnòstic

Ha de ser clínic, ja que les imatges radiològiques pròpies de la malaltia les poden presentar nens sense patologia.⁹

Aquest dolor és molt característic i els nens acostumen a dir que han d'interrompre la seva activitat esportiva sense poder acabar la competició.

El examen complementari, que nos ayuda a diferenciar una bursitis de una entesitis es la ecografía músculo-tendinosa ya que debido a esta irritación microtraumática, puede acumularse líquido en esta bolsa y presentarse en la ecografía como una zona anecogénica.⁴

Tratamiento

Conservador: crioterapia, antiinflamatorios (tópicos, sistémicos o por vía mesoterápica).^{4,14}

Punción y aspiración del líquido, para luego introducir dexametasona y un anestésico local.

Confección de una talonera.

Quirúrgico: legrado esta prominencia ósea del calcáneo.

3. Enfermedad de Sever

Es una talalgia que se localiza en el polo postero-inferior del calcáneo, en la que se produce una osteocondrosis del núcleo de osificación secundario del calcáneo, en la zona de inserción del Aquil·les.^{9,14}

Más que una enfermedad, es una leve lesión por tracción, que suele producirse sobre todo en el inicio de la pubertad y puede llegar a durar hasta dos años, presentándolo niños que tienen una actividad física superior a la escolar.

Mecanismo de producción

En la parte postero-inferior del calcáneo tenemos el núcleo de osificación primario y secundario. Entre los siete y doce años, el núcleo de osificación secundario queda separado del primario por un tejido cartilaginoso que es por donde crece el hueso. Esta zona es muy débil y debido a la tracción del sistema aquileo plantar se irrita y hace daño.

Clínica

Se da más en niños que en niñas.

1. Para algunos suele asociarse a una alteración del retropie y para otros existe relación con la longitud del tendón de Aquil·les.^{9,14}
2. Dolor a la presión. Este dolor aumenta con la dorsiflexión del pie manteniendo la pierna en extensión.
3. Impotencia funcional.^{9,14}

Diagnóstico

Debe ser clínico, ya que las imágenes radiológicas propias de la enfermedad pueden presentarlas niños sin patologia.⁹

Es muy característico este dolor, y los niños suelen decir que tienen que parar su actividad deportiva sin poder terminar la competición.

En la radiologia, podem observar que el nucli d'ossificació secundari apareix més dens del normal, tot i que normalment és més dens que el primari. A vegades, el nucli secundari pot aparèixer fragmentat. La superfície articular entre els dos nuclis normalment és rugosa, però si la cara posterior del secundari apareix rugosa, és un signe positiu radiològicament.

Tractament

Médec:

- 1r. En primer lloc explicarem als pares que és un fenomen normal, propi del creixement i que cedirà per sí sol.
- 2n. És important que aquest nen disminueixi l'activitat física durant un cert període de temps⁹ i que al cap d'alguns mesos torni a augmentar-la per veure com es troba. Si continua presentant molèsties, haurà de perllongar el període de repòs.
- 3r. Alguns autors administren calci i vitamina B.
- 4t. Si té molt dolor, es poden administrar analgèsics i antiinflamatoris suaus.

Ortopèdic

S'ha de confeccionar un suport plantar que neutralitzi el retropeu i relaxi el sistema calcani aquil·lí plantar. Provisionalment, es pot utilitzar una talonera d'uns dos centímetres, si és possible que sigui de material viscoelàstic que provoqui una lleugera flexió plantar i així relaxi el tríceps.⁵

Quirúrgic: en casos excepcionals, es pot estirar el tendó d'Aquilles o taladrar el nucli d'ossificació secundari del calcani i així millorar la irrigació de l'os.

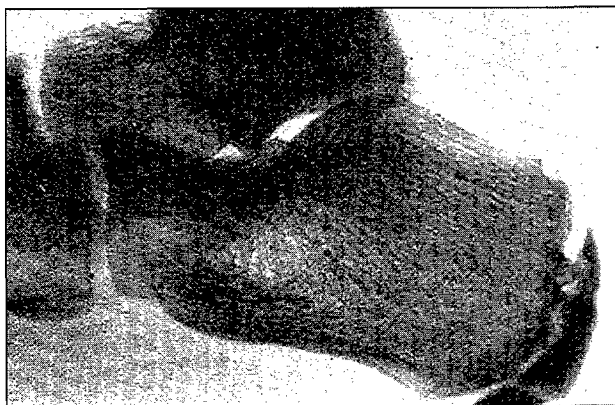

Foto 8: Enfermetat de Severt.
Foto 8: Enfermedad de Severt.

4. Fasciïtis plantar

És la inflamació de la fàscia plantar en la seva inserció en la tuberositat major del calcani, causa-

En la radiologia podemos observar que el núcleo de osificación secundario aparece más denso de lo normal, aunque normalmente es más denso que el primario. A veces el núcleo secundario puede aparecer fragmentado. La carilla articular entre los dos núcleos, normalmente es rugosa, pero si la cara posterior del secundario aparece rugosa, es un signo positivo radiológicamente.

Tratamiento

Médec:

- 1º. En primer lugar explicaremos a los padres que es un fenómeno normal, propio del crecimiento y que por sí solo cederá.
- 2º. Es importante que este niño disminuya durante un cierto período de tiempo su actividad física⁹ y que al cabo de algunos meses vuelva a aumentar su actividad para ver como se encuentra. Si sigue presentando molestias, deberá prolongar el período de reposo.
- 3º. Algunos autores administran calcio y vitamina B.
- 4º. Si tiene mucho dolor, puede administrarse analgésicos y antiinflamatorios suaves.

Ortopédico: Debe confeccionarse un soporte plantar, que nos neutralice el retropié y nos relaje el sistema calcáneo aquileo plantar. Provisionalmente puede utilizarse una talonera de unos dos centímetros a ser posible de material viscoelástico que nos provoquen una ligera flexión plantar, para así relajar el tríceps.⁵

Quirúrgico: En casos excepcionales, se puede elongar el tendón de Aquiles o taladrar el núcleo de osificación secundario del calcáneo y así mejorar la irrigación del hueso.

4. Fasciitis plantar

Es la inflamación de la fascia plantar en su inserción en la tuberosidad mayor del calcáneo, debido a una tracción continua y repetida. Muchas veces puede desarrollarse un espolón de calcáneo, aunque el origen del dolor es la inflamación y no el espolón.^{7,12}

Factores que predisponen a la fasciitis plantar

1. Antepiés supinados.
2. Pies cavos varos.

Clinica

1. Causa más frecuente de talalgia en deportistas.⁷
2. Dolor selectivo en el talón, que se da al iniciar el ejercicio físico, y después va disminuyendo al correr, para volver a reproducirse después del ejercicio.⁷
3. Al levantarse de la cama y al apoyar el pie en el suelo tienen dolor, y después durante el día va disminuyendo.^{7,12}

da per una tracció continuada i repetida. Moltes vegades es pot desenvolupar un esperó de calcani, tot i que l'origen del dolor és la inflamació i no l'esperó.^{7, 12}

Factors que predisposen a la fasciïtis plantar

1. Avantpeus supinats.
2. Peus *cabus vars*.

Clínica

1. Causa més freqüent de talàlgia en esportistes.⁷
2. Dolor selectiu en el taló que es produeix en iniciar l'exercici físic, que després disminueix en córrer, i que es torna a reproduir un cop acabat l'exercici.⁷
3. En llevar-se i recolzar el peu al terra tenen dolor que va disminuint durant el dia.^{7, 12}

Tractament

Hi ha diversos tractaments com ara taloneres, encoixinats,... però per aconseguir una resolució definitiva del problema cal neutralitzar l'alteració biomecànica, com ara l'avantpeu supinat o el peu *cabus* o buit amb un suport plantar. També s'hi poden associar tractaments antiinflamatoris, sessions d'electroteràpia i fins i tot infiltracions de corticoides.¹⁴

En casos rebels a tractaments conservadors, pot ser indicat el tractament quirúrgic seccionant l'aponeurosi plantar.

5. Tendinopatia aquil·lia o aquil·leïtis

És una de les causes més freqüents d'incapacitat esportiva, fins i tot de jubilació forçosa dels esportistes.^{25, 26}

El tendó d'Aquilles no té una veritable membrana sinovial, i en canvi posseeix una beina de teixit conjuntiu anomenada paratendó que està íntimament relacionat amb el teixit subcutani adjacent.^{25, 26}

Les principals formes de tendinopatia aquil·lia són:^{7, 26}

1. La peritenositis: és la inflamació o patologia del paratendó.
2. La tendinosi: és la patologia del propi tendó d'Aquilles. Acostuma a haver una degeneració central i necrosi que produeix fibrosi i la formació de nòduls cicatricials.

Etiologia

1. Errors d'entrenament: escalfament breus, llargada dels recorreguts excessiva, córrer en baixada,...²⁶
2. Calçat esportiu inadequat: el peu ha d'adaptar-se perfectament al calçat; així, un calçat petit i estret pot produir una inflamació del paratendó. Si l'encoixinat del taló és incorrecta, la força d'impacte no s'absorbeix d'una forma eficient,

Tratamiento

Hay varios tratamientos como taloneras, almohadillados..., pero para conseguir una resolución definitiva del problema es necesario neutralizar la alteración biomecánica, como el antepié supinado o el pie cavo con un soporte plantar. También pueden asociarse tratamientos antiinflamatorios, sesiones de electroterapia e incluso infiltraciones de corticoides.¹⁴

En casos rebeldes a tratamientos conservadores, puede estar indicado el tratamiento quirúrgico, seccionando la aponeurosis plantar.

5. Tendinopatía aquilea o aquileitis

Es una de las causas más frecuentes de incapacidad deportiva, incluso de jubilación forzosa en los deportistas.^{25, 26}

El tendón de Aquiles, no tiene una verdadera membrana sinovial, en cambio posee una vaina de tejido conjuntivo llamada paratendón que está íntimamente relacionado con el tejido subcutáneo adyacente.^{25, 26}

Las principales formas de tendinopatía aquilea son:^{7, 26}

1. La peritendinitis: es la inflamación o patología del paratendón.
2. La tendinosis: es la patología del propio tendón de Aquiles. Suele existir una degeneración central y necrosis, produciendo fibrosis y la formación de nódulos cicatriciales.

Etiología

1. Errores de entrenamiento: calentamientos breves, excesiva longitud de los recorridos, correr cuesta abajo.²⁶
2. Calzado deportivo inadecuado: el pie tiene que adaptarse perfectamente al calzado, así un calzado pequeño y estrecho nos puede producir una inflamación del paratendón. Si el almohadillado del talón es incorrecto, no se absorbe de una forma eficiente la fuerza de impacto por lo que se sobrecarga el tendón de Aquiles.
3. Diferentes tipos de superficie deportiva: si ésta es muy dura, la fuerza de contragolpe que debe absorber la musculatura será superior. Si la superficie es irregular tanto el retropie como la articulación tarsiana tendrán desplazamientos laterales.²⁶
4. Alteraciones biomecánicas como el genu varum, pie cavo (presenta una menor capacidad para absorber el impacto)^{20, 25, 26}
5. Alteraciones en las fases de la marcha: después del choque de talón tiene que producirse una rotura del pie hacia adentro con la consiguiente pronación que nos sirve para absorber el impacto. No obstante algunas veces puede producirse una sobrepronación que nos ocasiona flexiones laterales del tendón de Aquiles generándose tendinitis.^{7, 25, 26}

per la qual cosa se sobrecarrega el tendó d'Aquil·les.

3. Diferents tipus de superfície esportiva: si aquesta és molt dura, la força de contracop que ha d'absorbir la musculatura serà superior. Si la superfície és irregular, tant el retropeu com l'articulació tarsiana tindran desplaçaments laterals...²⁶
4. Alteracions biomecàniques com ara el *genu var*, peu *cabus* o buit (presenta una capacitat menor per absorbir l'impacte)...^{20, 25, 26}
5. Alteracions en les fases de la marxa: després del xoc de taló s'ha de produir un rodament del peu cap endins amb la pronació conseqüent que serveix per absorbir l'impacte. No obstant això, algunes vegades es pot produir una sobrepronació que ocasiona flexions laterals del tendó d'Aquil·les i es genera tendinitis.^{7, 25, 26}
6. Asimetria d'extremitats inferiors.

Clínica

L'atleta acostuma a parlar d'un dolor tipus crema da en iniciar la cursa, que després es calma, i que torna a empitjorar en acabar l'exercici. A vegades, el pacient presenta dolor quan es lleva i posa el peu a terra i després va disminuint al llarg del dia.⁷

Exploració física

1. Casos lleus: adoloriment difús en la zona del tendó.⁷
2. Casos greus: crepitació, tumefacció, nòduls dolorosos.⁷

Tractament

Lesions agudes.^{7, 26}

1. Tractament conservador: repòs, aplicació de gel per reduir la inflamació i l'edema, electroteràpia amb corrents de baixa freqüència, AINES.
2. Taloneres de material viscoelàstic perquè s'aixequi una mica el taló i disminueixi la tensió de la musculatura posterior i afavoreixi l'esmoreïment de l'impacte.
3. A les tres setmanes, si els símptomes han minvat, el pacient haurà de realitzar exercicis per estirar el tendó d'Aquil·les, a l'igual que altres exercicis per potenciar la musculatura del compartiment anterior.
4. En el cas que la lesió sigui de causa biomecànica, haurem de confeccionar un suport plantar que ens neutralitzi l'alteració, igual que si és deguda a una alteració dinàmica com ara una sobrepronació.
5. Si hi ha crepitació, es poden infiltrar petites dosis de corticoide en la beina del tendó vigilant de no infiltrar en el mateix tendó ja que hi ha el risc de trencament.
6. A les o quatre setmanes començarà els entrenaments d'una manera suau.

6. Asimetría de extremidades inferiores.

Clínica

El atleta suele referir un dolor de tipo quemazón al iniciar la carrera, para luego calmar durante la misma y empeorar al finalizar el ejercicio. A veces el paciente presenta dolor al levantarse de la cama y poner el pie en el suelo para luego ir disminuyendo a lo largo del día.⁷

Exploración física

1. Casos leves: dolorimiento difuso en la zona del tendón.⁷
2. Casos graves: crepitación, tumefacción, nódulos dolorosos.⁷

Tratamiento

Lesiones Agudas.^{7, 26}

1. Tratamiento conservador: reposo, aplicación de hielo para reducir la inflamación y el edema, electroterapia con corrientes de baja frecuencia. AINES.
2. Taloneras de un material viscoelástico para que así se eleve un poco el talón y disminuya la tensión de la musculatura posterior y favorezca la amortiguación del impacto.
3. A las 3 semanas si los síntomas han disminuido el paciente deberá realizar ejercicios para estirar el tendón de Aquiles, al igual que otros ejercicios para potenciar la musculatura del compartimento anterior.
4. En caso de que la lesión sea de causa biomecánica, tendremos que confeccionar un soporte plantar que nos neutralice tal alteración, al igual que si es debido a una alteración dinámica como una sobrepronación.
5. Si hay crepitación, pueden infiltrarse pequeñas dosis de corticoides en la vaina del tendón, vigilando de no infiltrar en el mismo tendón ya que existe el riesgo de rotura.
6. A las tres o cuatro semanas empezará los entrenamientos de una forma suave.

Lesiones crónicas.^{7, 26}

Se consideran lesiones crónicas, cuando después de seis o doce meses de tratamiento conservador persiste la sintomatología o con la vuelta a la actividad deportiva reaparecen otra vez los síntomas. En estos casos, está indicado el tratamiento quirúrgico.

6. Enfermedad de Deutslander y fracturas de la marcha

Cuando la fractura se localiza en el segundo metatarsiano se conoce como enfermedad de Deutslander, mientras que si afecta a los otros se conoce con el nombre de fractura de la marcha.¹¹

Lesions cròniques^{7, 26}

Es consideren lesions cròniques quan després de sis a dotze mesos de tractament conservador persisteix la simptomatologia o amb la tornada a l'activitat esportiva reapareixen els símptomes. En aquest casos està indicat el tractament quirúrgic.

6. Malaltia de Deutslander i fractures de la marxa

Quan la fractura es localitza en el segon metatarsià es coneix com a malaltia de Deutslander, mentre que si afecta els altres es coneix amb el nom de fractura de la marxa.¹¹ En aquests casos es produeix una fractura però molt curiosa, ja que no hi ha un antecedent traumàtic. Aquesta fractura és espontània, i resulta de l'aplicació d'una força mecànica rítmica i repetida sobre l'os que sobrepassa el nivell de la seva resistència elàstica.

Els pacients acostumen a consultar perquè tenen un dolor que acostuma a aparèixer entre la tercera i quarta setmana d'haver-se produït aquesta fractura. Aquest dolor, en un primer moment, acostuma a ser lleuger i poc localitzat i cedeix en repòs. Durant aquest període, els esportistes no li donen molta importància i continuen entrenant. Posteriorment, aquest dolor es fa més intens, podent ser invalidant, i es localitza en un punt concret.

Exploració física

Pot haver un lleuger edema dorsal més o menys localitzat. Nosaltres podem provocar el dolor fent que adopti una posició en equí, la qual cosa li ocasionarà una càrrega de les articulacions metatarsofalàngiques.

Factors predisposadors

Acostuma a haver una alteració biomecànica, ja que aquests tipus de fractures són més freqüents en el peu de Morton. Aquest tipus de peu es caracteritza per tenir el primer metatarsià més curt i més mòbil, mentre que el segon és més llarg. Això ens condiciona una pronació important i una sobrecàrrega del segon i tercer metatarsià i així hi ha més possibilitat de fractura.^{7, 11}

Alteració postural

1. Insuficiència funcional del primer radi
 - *Hallux rigidus*
 - *Hallux Valgus*
 - Escurçament en llargada
2. Augment en llargada del segon radi

Repercussió Mecànica

Síndrome de sobrecàrrega o Hiperfunció del segon radi

En estos casos se produce una fractura pero muy curiosa, ya que no hay un antecedente traumático. Esta fractura es espontánea, y resulta de la aplicación de una fuerza mecánica rítmica y repetida sobre el hueso que sobrepasa el nivel de su resistencia elástica.

Los pacientes suelen consultar por un dolor que suele aparecer entre la tercera y cuarta semana de haberse producido esta fractura. Este dolor en un primer momento suele ser ligero y poco localizado cediendo en reposo. Durante este período, los deportistas no le dan mucha importancia y siguen entrenando. Posteriormente este dolor se hace más intenso, pudiendo ser invalidante, se localiza en un lugar concreto.

Exploración física

Puede existir un ligero edema dorsal más o menos localizado, nosotros podemos provocar el dolor haciendo que adopte una posición en equino lo que le ocasionará una carga de las articulaciones metatarsofalángicas.

Factores predisponentes

Suele existir una alteración biomecánica, ya que este tipo de fracturas son más frecuentes en el pie de Morton. Este tipo de pie se caracteriza por tener el primer metatarsiano más corto y más móvil, mientras que el segundo es más largo. Esto nos condiciona una pronación importante y una sobrecarga del segundo y tercer metatarsiano teniendo así más posibilidad de fractura.^{7, 11}

Alteración postural

1. Insuficiencia funcional del primer radio
 - *Hallux rigidus*
 - *Hallux Valgus*
 - Acortamiento en longitud
2. Aumento en longitud del segundo radio

Repercusión Mecánica

Síndrome de sobrecarga o Hiperfunción del segundo radio

Diagnóstico

1. Por la clínica y factores predisponentes: Hemos de sospechar de un dolor que no presente antecedente traumático, tendremos que realizar un interrogatorio exhaustivo preguntando como corre, si corre básicamente con el antepié, si corre cuesta arriba por terrenos demasiado firmes, si presenta un pie de Morton...^{7, 11}
2. Radiografía dorso plantar y muy centrada en la zona metatarsal. Esta radiografía deberá obser-

Diagnòstic

1. Per la clínica i factors predisposants: hem de sospitar d'un dolor que no presenti cap antecedent traumàtic, haurem de realitzar un interrogatori exhaustiu preguntant com corren si corre bàsicament amb l'avantpeu, si corre en pujada per terrenys massa durs, si presenta un peu de Morton,...^{7, 11}
2. Radiografia dorsoplantar i molt centrada en la zona metatarsal. Aquesta radiografia s'haurà d'observar si és possible amb una lupa ja que la línia de fractura a vegades és pràcticament invisible. Si la lesió és recent acostuma a aparèixer en la cortical del terç distal una línia molt fina. A les dues setmanes tenim la fase de reacció periòstica, en la que es veu un bony fusiforme que es correspon amb el call ossi. Al tercer-quart mes, tenim la fase de regressió en la que es reabsorbeix el call ossi.¹¹
3. La gammagrafia òssia és la que ens proporciona un diagnòstic precoç més efectiu, ja que hem vist que moltes vegades la línia de fractura és invisible. En aquest cas, hi haurà una hipercaptació de contrast en la zona de fractura. Aquesta prova no serà útil per al seguiment del procés ja que es pot mantenir positiva molts mesos després de produir-se la lesió.^{7, 11}

Tractament

Hem de diferenciar:

Si tenim clínica però la radiografia és negativa:

1. Cessament de l'activitat esportiva.
2. Permetrem un passeig moderat, amb l'aplicació d'un embenatge elàstic adhesiu que vagi des dels dits fins als mal·lèols. En aquest embenatge col·locarem una descàrrega retrocapital, però hem d'intentar que quedi ben localitzada ja que si està avançada ens augmentarà el dolor. Portarà aquest embenatge unes tres setmanes.

Si tenim clínica i una radiografia en la que s'observa una línia de fissura:

1. Cessament de l'activitat esportiva.
2. L'embenatge elàstic haurà de cobrir tota la cama.
3. Permetrem un passeig amb una talonera.
4. Quan tinguem la fase de reacció periòstica, podrem substituir l'embenatge elàstic adhesiu per un suport plantar que ens alineï els cinc caps metatarsals i, en cas de presentar insuficiència del primer radi, haurà de reflectir-se en el suport plantar.
5. Si no presenta cap alteració biomecànica, podrà iniciar, d'una forma molt suau i lenta, la pràctica esportiva. En el cas que presenti una alteració biomecànica, haurem d'intentar compensar-la.

vorse a ser posible con una lupa ya que la línea de fractura a veces es prácticamente invisible. Si la lesión es reciente suele aparecer en la cortical del tercio distal una línea muy fina.

A las dos tres semanas tenemos la fase de reacción perióstica, en la que veremos un abultamiento fusiforme que se corresponde al callo óseo. Al tercero-cuarto mes, tenemos la fase de regresión, en la que se reabsorbe el callo.¹¹

3. La gammagrafía ósea es la que nos proporciona un diagnóstico precoz más efectivo, ya que hemos visto que muchas veces la línea de fractura es invisible. En este caso habrá una hipercaptación de contraste en la zona de la fractura. Esta prueba no será útil para seguimiento del proceso ya que puede mantenerse positiva muchos meses después de producirse la lesión.^{7, 11}

Tratamiento

Hemos de diferenciar:

Si tenemos clínica, pero la radiografía es negativa:

1. Cese de la actividad deportiva.
2. Permitiremos una deambulación moderada, con la aplicación de un vendaje elástico adhesivo que vaya desde los dedos hasta maleólos. En este vendaje colocaremos una descarga retrocapital, pero hemos de intentar que ésta queda bien localizada, ya que si está adelantada nos aumentará el dolor. Este vendaje lo llevará unas tres semanas, y lo cambiaremos cada semana para así evitar que pierda tensión.

Si tenemos clínica y una radiografía en la que se observa una línea de fisura:

1. Cese de la actividad deportiva.
2. El vendaje elástico deberá cubrir toda la pierna.
3. Permitiremos una deambulación con una talonera.
4. Cuando tengamos la fase de reacción perióstica podremos sustituir el vendaje elástico adhesivo por un soporte plantar que nos alinee las cinco cabezas metatarsales y en caso de presentar insuficiencia del primer radio, deberá reflejarse en el soporte plantar.
5. Si no presenta ninguna alteración biomecánica podrá iniciar de una forma muy suave y lenta su práctica deportiva. En este caso de presentar una alteración biomecánica deberemos intentar compensarla.

1. ALBIOL FERRER, J.M.; GIRALT DE VECIANA, E.; NOVEL MARTÍ, V.; OGALLA RODRÍGUEZ, J.M.; ZALACAIN VICUÑA, A.J.: "Papiloma Virico". *Revista Española de Podología*. 2ª época. Vol. 1, número 2, febrero 1994.
2. ALONSO GUILLAMÓN, J.; RUEDA SÁNCHEZ, M.; RUEDA SÁNCHEZ, A.: "La patología ungueal en el deportista". *Revista Española de Podología*. 2ª época. Vol. I, número 2, febrero 1990.
3. ALLUÉ BELLOSTA, L.: "Avances en el tratamiento de las micosis cutáneas". *Actualizaciones médicas. Uriach*, febrero 1993.
4. BALIUS MATAS, R.: "Bursitis retrocalcánea". *Apunts Medicina de l'esport*. Vol XXVIII, número 108, juny, 1991.
5. BISCO ESTELA, F.: "Patología del pie en crecimiento". *Jornadas científicas sobre biomecánica del pie en el deporte*. 15 febrero 1992.
6. BORBUJO MARTÍNEZ, J.; DE LUCAS LAGUNA, R.; DEL POZO LOSADA, J.; GONZÁLEZ LLORENTE, V.; MONTOYA MIÑANO, J.; CASADO JIMÉNEZ, M.: "Micosis cutánea en deportistas". *Selección. Revista Española de Medicina de la Educación Física y el Deporte*, número 3/1993.
7. BRODY, DAVID, M.: *Lesiones del corredor*. Clinical Simposia. Ciba-Geigy. Vol 39, número 3, 1990.
8. CLAVEROL SERRA, J.: "Influencia de la pronación anormal en el mecanismo extensor de la rodilla". *Revista Española de Podología*. 2ª época, Vol I, número 7, julio-agosto 1990.
9. DE JESÚS ORPI, J.: "Találginas. Tratamiento conservador". *Revista Española de Podología*. 2ª época. Vol. V, número 1, enero-febrero 1994.
10. ESPARZA BARROSO, E.; AGUADO JODAR, J.: "Avaluación de la pronación dinámica del tobillo en jóvenes escolares catalanes". *Apunts Medicina de l'esport*. Vol. XXV, número 98, desembre 1988.
11. FLUVIÀ, J.: "La fractura de stress en el peu de l'esportista". *Apunts Medicina de l'esport*. Vol. XXV, 1988.
12. GARCÍA, Mª.A.: "Podalgias". *El Peu*. Época II, número 46, juliol-agost-setembre, 1991.
13. GIRALT DE VECIANA, E.; NOVEL MARTÍ, V.; PADRÓS SÁNCHEZ, C.; MARUGÁN DE LOS BUEIS, M.; ALBIOL FERRER, J.M.: "Procesos inflamatorios". *El Peu*. Época II, número 52-53, enero-julio 1993.
14. GRAHAN, APLEY, A.; SOLOMON, L.: *Ortopedia y tratamiento de fracturas*. Editorial Salvat, 2ª Edición.
15. HAUSMAN, G.: "Verruga plantar". *Medicina integral. Medicina preventiva y asistencia en atención primaria de salud*. Vol 23, número 4, febrero 1994.
16. HEPFORD, CHARLES, A.: "Doce años de estudios de una técnica de tratamiento de verrugas plantares". *Revista Española de Podología*. 2ª época. Vol. I, número 5, mayo 1990.
17. "Información sobre micosis y onicomicosis. Causas y tratamientos". *Campaña de divulgación. Sandoz*.
18. LELIÈVRE, J.; LELIÈVRE, J.F.: *Patología del pie*. Editorial Mason. 4ª Edición.
19. MORAGAS, J.M.: *Dermatología. Atlas práctico para el médico general*. Editorial Salvat 1982.
20. MORGENSTERN, R.; RUANO GIL, D.: "Biomecánica del tendón de Aquiles. Estado actual". *Selección. Revista Española de Medicina de la Educación Física y el Deporte*. Número 1/1992.
21. PETERSON, L.; RENSTRÖN, P.: *Lesiones deportivas. Prevención y tratamiento*. Editorial Jims 1988.
22. PRATS CLIMENT, B.; VÁZQUEZ AMELLA, X.: "Tratamiento podológico de la fascitis plantar en el deportista". *Revista Española de Podología*. 2ª época, Vol. V, número 2, marzo-abril 1994.
23. RODRÍGUEZ VALVERDE, E.: "Tratamiento de la onicocriptosi con formación de mamelón carnoso y/o fibroso". *Revista Española de Podología*. 2ª época, Vol. III, número 2, marzo-abril 1992.
24. RUEDA SÁNCHEZ, M.: "El pie del corredor". *Revista Española de Podología*. 2ª época, Vol. II, número 7, octubre 1991.
25. SUBOTNICK, S.: "Tratamiento de la tendinopatía del tendón de Aquiles en el atleta". *Revista Española de Podología*. 2ª época, Vol. II, número 7, octubre 1991.
26. SUBOTNICK, S.; E. ROTH, W.: "La tendinopatía aquilea". *Sport and Medicina*. Ediciones Eseeuve. Número 21, mayo-junio, 1993.
27. *Terbinafina. Un nuevo estándar en el tratamiento antifúngico de la piel y de las uñas. Revisión clínica y técnica*. Sandoz.
28. VILADOT, R.; COHI, O.: *Ortesis y prótesis del aparato locomotor. Extremidad inferior*. Editorial Masson 1988.