

Colze de tennis (tendinosi epicondília externa): tractament esclerosant ecoguiat amb polidocanol. A propòsit de dos casos

GUILLERMO ÁLVAREZ REY^a, IGNACIO ÁLVAREZ REY^b
I G. ÁLVAREZ BUSTOS^c

^aCentre VIMAC. Alavi Medisport. Màlaga.

^bHospital Clínic Universitari Virgen de la Victoria. Màlaga.

^cHospital Carlos Haya. Màlaga. Espanya.

RESUM: Dos pacients (2 homes de 42 i 55 anys) amb tendinosi epicondília externa dolorosa van ser tractats mitjançant un tractament innovador que es basa en l'esclerosi amb Polidocanol, un agent esclerosant, ecoguiada amb Power Color (PC) mitjançant Doppler color de polidocanol, un agent esclerosant. Després del tractament va haver-hi una marcada reducció del dolor recollida mitjançant una escala analògica visual (VAS) i desaparició i disminució de la vascularització en cada cas, respectivament. El cas 1 era esportista i en l'última revisió es trobava en fase de readaptació esportiva, mentre que el cas 2 va reprendre la seva activitat laboral abandonada prèviament.

L'esclerosi ecoguiada dels neovasos sembla un tractament efectiu per a la tendinopatia epicondília externa dolorosa crònica, i suggereix que els neovasos exerceixen un paper important en l'origen del dolor crònic del tendó.

PARAULES CLAU: Tendinosi. "Power Color". Neovasos. Esclerosi.

ABSTRACT: Two patients (two men aged 42 and 55 years old) with chronic lateral epicondyle tendinosis were treated with a new therapy based on color Doppler ultrasound-guided injection of a sclerosing agent, polidocanol. There was a marked reduction in pain during activity (reported on a visual analogue scale [VAS]) and total disappearance and decrease in neovessels in each case, respectively. Case 1 participated in sports and at the last visit was in the readaptation phase, while case 2 returned to work after having previously abandoned it. Sclerosing neovessels appears to be an effective treatment for painful chronic lateral epicondyle tendinosis, suggesting that neovessels play a key role in causing chronic tendon pain.

KEY WORDS: Tendinosis. "Power-Colour". Neovessels. Sclerosis.

INTRODUCCIÓ

L'epicondilopatia és una condició patològica que afecta el tendó de l'extensor *carpis radialis brevis* (ECRB) al seu origen i causa dolor en l'extensió del canell.¹ El terme "colze de tennista" va ser introduït el 1883.² La causa sembla que està relacionada amb activitats repetitives d'alta demanda, com l'ús excessiu dels extensors del canell, i dona lloc a microtrencaments de la unió musculotendinosa de l'ECRB. Nirschl³ descriu com a possibles factors de risc l'edat superior a 35 anys, un alt nivell d'activitat (esportiva o laboral), una alta demanda de treball i un grau inadequat d'entrenament. El terme epicondilitis és enganxós, ja que la inflamació aguda o crònica hi està absent. La causa d'aquesta síndrome clínica és una patologia degenerativa del tendó (tendinosi).

Els tendons en general són estructures poc vascularitzades, i als tendons del colze, amb tècnica Power Color (PC), no s'ha demostrat la presència de vasos sanguinis en individus asimptomàtics.

En el cas del colze de tennista, Goldie⁴ i posteriorment Nirschl d'una manera específica, en identificar l'ECRB com l'alteració primària patològica,⁵ descriuen la hiperplàsia vascular associada amb tendinosi, amb augment del nombre de vasos que són anormals i immadurs, i introdueixen el terme *hiperplàsia angiofibroblàstica*. Posteriorment, el terme es va modificar per *tendinosi angiofibroblàstica*, en assumir-ne el caràcter degeneratiu (vídeos 1 i 2).

Si ens centrem en el tractament de la tendinopatia insercional de la musculatura epicondília, primer de tot cal destacar que són molts els que s'estableixen de manera quotidiana,⁶ però fins fa relativament poc temps no se'n sabia res, de l'origen del dolor. En estudis recents

d'immunohistoquímica, Alfredson *et al.*,⁷⁻⁹ mitjançant tècniques d'hemodiàlisi en la tendinosi aquil·liana, rotuliana i epicondília dolorosa, van trobar:

- Valors normals de prostaglandina E2 (PGE2).
- Valors alts de glutamat (neurotransmissor excitatori).
- Valors alts de lactat (condicions anaeròbiques).

En definitiva, no s'hi palesava l'existència de marcadors de procés inflamatori.

Aquest grup va fer un estudi pilot l'any 2002¹⁰ que va consistir en l'esclerosi ecoguiada dels vasos neoformats en tendinosi aquil·lianes doloroses amb angiogènesi mitjançant un agent esclerosant (polidocanol), àmpliament emprat des de fa anys en l'escleroteràpia de varices. En aquest estudi, la conclusió era que l'esclerosi dels neovasos semblava constituir un tractament efectiu per al dolor en aquesta localització, tot suggerint que els neovasos exerceixen un paper clau en l'aparició de dolor crònic.

CASOS

Dos pacients amb tendinosi epicondília greu refractaris a teràpies convencionals, als quals es va aplicar un tractament esclerosant amb polidocanol. El tractament es va fer amb el consentiment informat dels 2 pacients. Els estudis i controls ecogràfics es van dur a terme amb equips d'ecografia portàtil models: Sonosite 180 Plus (sonda lineal multifreqüència de 5-10 MHz, PC) i Sonosite Micromaxx (sonda lineal multifreqüència de 5 a 10 MHz, PC).

- Cas 1: home de 42 anys (colze dret, tennista aficionat).

- Cas 2: home de 55 anys (colze esquerre, no esportista).

Tots 2 pacients presentaven engrossiment del tendó amb pèrdua del patró fibril·lar, zones hipoecoïques i neovascularització en els terços proximal i mitjà del tendó (figura 1).

L'escala analògica visual per a la valoració del nombre de vasos, seguint el treball d'Öhberg i Alfredson,⁶ va ser de 0 a +4 (0 n'era l'absència, +1 si existia un o més vasos en el terç proximal del tendó, i de +2 a +4 si hi havia diversos vasos tortuosos i irregulars dins el tendó).

El cas 2 havia estat prèviament infiltrat amb corticosteroides en 2 ocasions.

L'agent esclerosant utilitzat va ser el polidocanol al 2% (2-3 ml), i es va injectar mitjançant una xeringa de 3 ml i agulla de 0,40 × 40 mm.

La tècnica va consistir a localitzar el vas de més calibre mitjançant Power Color per a la injecció intravascular ecoguiada.

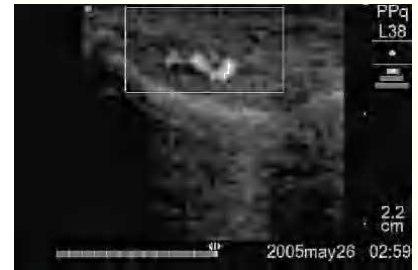En 2 ocasions es va observar dolor a les 24-48 h posttractament.

L'inici dels exercicis excèntrics es va fer la setmana després de la primera injecció esclerosant, mitjançant el protocol de 12 repeticions × 3 sèries diàries utilitzant banda elàstica (Theraband), pinça manual i pilota.

De manera individualitzada, els resultats del tractament esclerosant en cada cas van ser:

- Cas 1. Nombre de sessions: 2; satisfacció del pacient: Sí; efectes adversos: No; vasos abans: +3; vasos després: +1; escala analògica visual [VAS] abans: 90; escala VAS després: 10; retorn laboral (figures 2a i b).
- Cas 2. Nombre de sessions: 3; satisfacció del pacient: Sí; efectes adversos: No; vasos abans: +3; vasos després: 0;

Figura 1



Tall longitudinal del tendó del cas 2 que mostra l'engrossiment, les àrees d'hipoecoïcitat i la neovascularització.

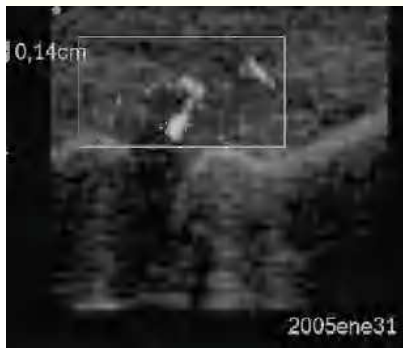
escala VAS abans: 85; escala VAS després: 13; en fase de readaptació esportiva en l'últim control ecogràfic.

DISCUSSIÓ

Després de l'aplicació i el seguiment del tractament esclerosant al tendó epicondili i en un intent d'acabar amb el binomi neovascularització-dolor, es va poder observar una marcada disminució de la vascularització del tendó degenerat en ambdós casos. La disminució del dolor va permetre iniciar el treball excèntric per millorar la qualitat del tendó a llarg termini i ajudar a la desaparició del dolor. Tot això anterior sembla indicar l'existència d'una relació entre el nombre de vasos i l'existència o absència de dolor.

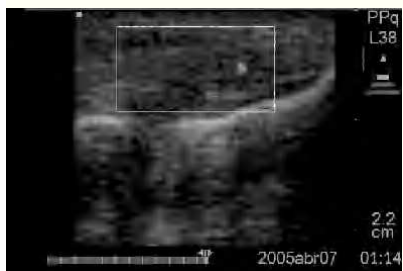En el cas del tennista aficionat, encara no havia reprès l'activitat esportiva després de l'últim control (7 mesos després d'iniciar el tractament), tot dependent de continuar treballant els exercicis excèntrics i modificar la tècnica del revés a una sola mà. El seguiment de l'evolució en el cas 2 va ser només de 9 setmanes, atesa la seva bona evolució. La resposta del cas 1 va ser més lenta que la del cas 2.

Figura 2a



Tall longitudinal del tendó del cas I previ a la primera esclerosi amb neovascularització +3.

Figura 2b



Tall longitudinal del tendó de la figura 2A que, després de 2 sessions esclerosants i exercicis excèntrics, va mostrar una neovascularització +1.

Es pot afirmar que els resultats obtinguts amb l'escleroteràpia ecoguiada amb polidocanol en aquesta localització són encoratjadors i poden constituir una alternativa terapèutica en el tractament no quirúrgic d'aquesta patologia, però no són definitius. Inicialment, el tractament sembla segur i sense efectes adversos mentre la tècnica sigui la correcta i adequada.

Bibliografia

1. Peters T, Baker CL Jr. Overuse injuries in the upper extremity. Lateral epicondylitis. *Clin Sports Med.* 2001;20:549-63.
2. Major H. Lawn tennis elbow. *Br Med J.* 1883;2:557-9.
3. Nirschl RP, Ashman ES. Elbow tendinopathy: tennis elbow. *Clin Sports Med.* 2003;22:813-36.
4. Goldie I. Epicondilitis lateralis humeri (epicondialgia or tennis elbow). A pathological study. *Acta Chirurgica Scandinavica. Supplementum.* 1964;339.
5. Nirschl RP, Petrone FA. Tennis elbow: the surgical treatment of lateral epicondylitis. *J Bone Joint Surg Am.* 1979;61:832-9.
6. Whaley A, Baker C. Lateral epicondylitis. *Clin Sports Med.* 2004;23:677-91.
7. Alfredson H, Bjur D, Sandstrom P, Thorsen K, Lorentzon R. High intratendinous lactate levels in painful chronic Achilles tendinosis. An investigation using microdialysis technique. *J Orthop Res.* 2002;20:934-8.
8. Alfredson H, Lorentzon R. Chronic tendon pain: no signs chemical inflammation but high concentrations of the neurotransmitter glutamate. Implications for treatment? *Curr Drug Targets.* 2002;3:43-54.
9. Alfredson H, Thorsen K, Lorentzon R. In situ microdialysis in tendon tissue: high levels of glutamate, but not prostaglandin E 2 in chronic Achilles tendon pain. *Knee Surg Sports Traumatol Arthrosc.* 1999;7:378-81.
10. Öhberg L, Alfredson H. Ultrasound guided sclerosis of neovessels in painful chronic Achilles tendinosis: pilot study of a new treatment. *Br J Sports Med.* 2002;36:173-7.

Vídeo 1. Ecografia (Toshiba Applio) de tendinopatia degenerativa de la musculatura epicondília en esportista veterà de molt alt nivell. S'observa una marcada heteroecogenicitat i engrossiment tendinós.

Vídeo 2. En aplicar "Power Color" (PC) s'observa l'aparició d'una neovascularització.