

Piomiositis no traumàtica recurrent en un jugador de futbol professional

GIL RODAS^a, CARLES PEDRET^{b,c}, RICARD PRUNA^a, LLUIS TIL^a, JAVIER GARAU^d i JORGE SALMERON^e

^aServeis Mèdics FC Barcelona. Barcelona. Espanya.

^bCentre de Diagnòstic per la Imatge (CDI). Tarragona.

^cConsorci Sanitari del Garraf (Unitat Medicina de l'Espot). Barcelona. Espanya.

^dDepartament de Medicina. Hospital Universitari Mútua de Terrassa. Terrassa. Barcelona. Espanya.

^eServei de Radiodiagnòstic Hospital Asepeyo. Sant Cugat del Vallès. Barcelona. Espanya.

RESUM: La piomiositis representa una important infecció del múscul esquelètic causada principalment per *Staphylococcus aureus*. En aquest article es presenta el cas clínic d'un futbolista d'elit amb antecedents de fol·liculitis de repetició i portador crònic de *S. aureus* que presenta en un període de 6 mesos dos episodis de piomiositis muscular no traumàtica que després de les proves complementàries adequades, el cultiu del microorganisme i el tractament antibiòtic correcte es van resoldre sense complicació.

PARAULES CLAU: Piomiositis. Futbol. *Staphylococcus aureus*.

ABSTRACT: Pyomyositis is an important infection of skeletal muscle frequently caused by *Staphylococcus aureus*. This article presents a case of an elite soccer player with a recurrent history of folliculitis and chronic carrier of *S. aureus* that in a 6 months period presents two episodes of non-traumatic pyomyositis. After suitable complementary tests, culture of the microorganism and the correct antibiotic treatment, abscesses resolved without any complication.

KEY WORDS: Pyomyositis. Soccer. *Staphylococcus aureus*.

INTRODUCCIÓ

La piomiositis representa una important infecció del múscul esquelètic provocada principalment per *Staphylococcus aureus* (90%)¹⁻². Afecta generalment a nens i adults joves, especialment després d'un traumatisme muscular i/o cutani. És més freqüent la seva presentació en extremitats inferiors i en addictes a drogues per via parenteral, diabètics i pacients immunocompromesos²⁻³. Presenta tres estadis clínics: fase invasiva, en la que el microorganisme entra en el múscul per via sanguínia o per infecció cutània (únicament es presenten en aquest estadi un 2%); fase purulenta, en la que debuten la majoria de pacients i en la que destaca l'abscess muscular profund, i fase tardana, on es donen símptomes d'infecció sistèmica (des de febrícula a xoc sèptic); únicament el 5% dels pacients es presenten en aquesta fase².

L'ecografia és útil per al diagnòstic inicial i per realitzar una punció dirigida que permeti el cultiu. La tomografia computaritzada (TC) i especialment la ressonància magnètica (RM) són les tècniques més precises per a confirmar la localització i l'extensió de la infecció^{1,4,5}.

El tractament es basa en el diagnòstic precoç i la ràpida instauració de la teràpia antibiòtica de sospita. Després d'identificar el microorganisme mitjançant punció i cultiu, s'ha d'ajustar la antibioteràpia. En ocasions s'ha de realitzar aspiració i/o drenatge quirúrgic^{2,5}.

CAS CLÍNIC

Pacient home de 25 anys d'edat futbolista professional d'elit, de nacionalitat brasilera. Durant el curs de tres temporades va presentar fol·liculitis recurrents a la barba, el tòrax i les cames, normalment després d'antecedents de depilació amb maquineta. L'any 2005 se li va desbridar

Rebut el 17 de febrer de 2009 / Acceptat el 24 de febrer de 2009

Correspondència: Carles Pedret (drpedret@gmail.com).

un furúncol toràctic després d'una depilació amb maquineta els dies previs. Aquest mateix any va ser intervingut de trenca-ment de lligament encreuat anterior del seu genoll a Vail (Colorado, EUA).

Després de diversos estudis per la seva fol·liculitis, el pacient va ser etiquetat com a portador crònic d'estafilococs, si bé mai no es va poder aïllar l'estafilococ, ni en les ungles ni al nas. Tot i així, es va aconsellar seguir diverses estratègies higiènico-preventives, entre les quals es va aconsellar l'ús de mupirocina en el nas i les aixelles després de la dutxa després de l'entrenament i les competicions.

Primer episodi de piomiositis

El 15 de novembre de 2006 va iniciar un quadre de molèsties a la regió deltoidea dreta, sense antecedent traumàtic, amb dolor a la palpació, envermelliment i calor local. Es trobava afebril i no presentava malestar general. Es va realitzar ecografia on s'observa col·lecció anecoica extensa de 5 × 10 cm en el múscul deltoides dret compatible amb abscess muscular (fig. 1).

Es va decidir realitzar cultiu després de la punció aspiració i es va determinar la presència de *S. aureus*. Després de 8 dies de tractament amb ciprofloxacino la millora clínica era pràcticament total, si bé l'ecografia no mostrava una recuperació completa. A la setmana se li va permetre iniciar entrenaments individuals progressius i als 10 dies va ser donat d'alta per entrenar amb la resta dels jugadors de l'equip.

Segon episodi de piomiositis

El 9 de maig de 2007, sis mesos després del primer episodi, el jugador va presentar dolor muscular localitzat en regió proximal de la cuixa dreta. No recordava tampoc cap antecedent traumà-

Figura 1

Imatge anecoica de vores ben delimitades compatible amb abscess muscular en deltoides.

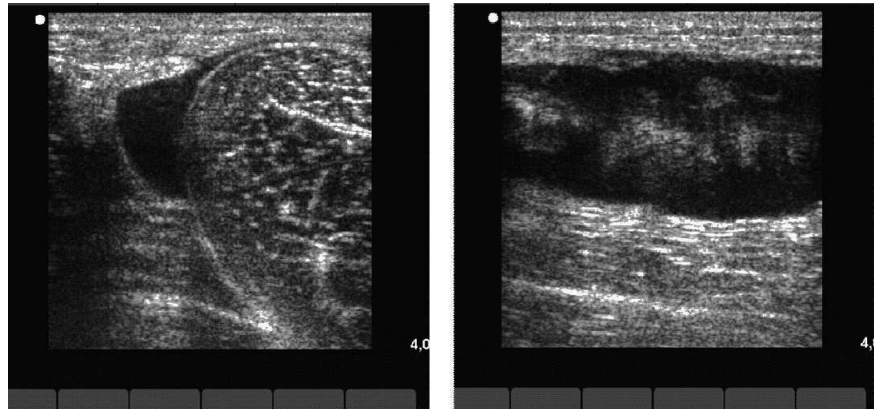
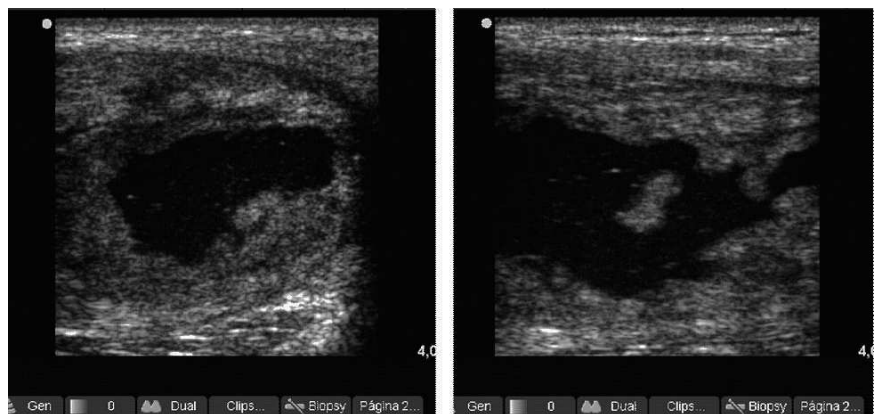


Figura 2

Imatge anecoica de vores ben delimitades compatible amb abscess muscular en el tensor de la fàscia lata.



tic, ni directe ni indirecte. Presentava calor local a la palpació, envermelliment de la zona afectada, malestar general i febrícula (37,5 °C).

L'estudi ecogràfic va mostrar de nou col·lecció anecoica de 5 × 10 (fig. 2) i la imatge de RM objectivava col·lecció purulenta al terç proximal del múscul tensor de la fàscia lata (fig. 3).

Es va realitzar de nou punció i aspiració ecoguiada. El cultiu i antibiograma van mostrar estafilococs coagulasa negatius sensibles al trimetoprim/sulfametoxazol. Després de 10 dies de tractament el pacient estava completament asimpto-

màtic, i malgrat les imatges ecogràfiques que es mostren a la figura 4, es va permetre la seva tornada a la competició.

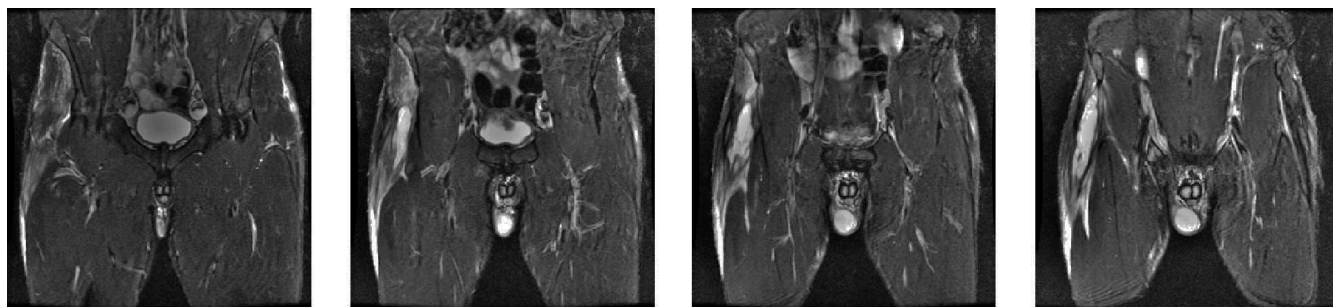
Es va completar l'estudi amb anàlisi sanguínia, on l'hemograma i les interleuquines eren normals i les immunoglobulines E estaven elevades.

DISCUSSIÓ

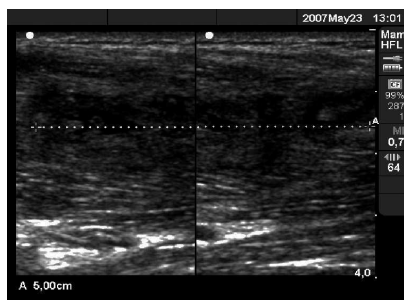
Ens trobem amb un cas d'un jugador amb dos episodis de piomiositis, en dos músculs diferents, que es presenta de forma sobtada, sense cap traumatisme aparent. El jugador consulta en ambdós

Figura 3

Imatges en STIR en el pla coronal. Es demostren extensos canvis de senyal que afecten el múscul tensor de la fàscia lata dret amb presència d'una col·lecció líquida i abscess de 7 cm de diàmetre longitudinal per 4 y 2,5 cm en el pla transversal. S'observen importants canvis edematosos en la massa muscular, així com la presència d'un important edema en el teixit gras cel·lular subcutani amb petita col·lecció que baixa per la cara anterolateral de la cuixa.

**Figura 4**

Imatge hipoeicoica de teixit cicatricial de reparació de 5 cm d'eix major longitudinal en el múscul tensor de la fàscia lata.



casos per dolor d'inici brusc, i quan es fa l'estudi ecogràfic musculoesquelètic corresponent ja apareix una col·lecció purulenta de diversos dies d'evolució d'una mida considerable (5×10 cm), i que en els dos casos s'acompanya d'un cert malestar general. En tots dos casos es va decidir recomanar repòs esportiu. Després d'una setmana els símptomes i signes remeten, l'estat general torna a ser normal, però persisteix una imatge ecogràfica d'abscess en resolució. Se li permet la tornada als entrenaments individuals de forma progressiva, i als 15 dies està disposat per tornar a la competició.

La piomiositis endèmica es presenta en regions tropicals o en pacients immunodeficients. El pacient no presenta aquests factors de risc, ni tampoc pateix cap malaltia crònica. En els 4-5 controls analítics realitzats cada temporada durant 4 temporades seguides mai hem trobat cap paràmetre hemàtic que pogués fer pensar en alguna alteració immunològica.

D'altra banda, és un jugador que es tracta com a portador de *S. aureus*. Ha patit diversos casos de fol·liculitis i furúncols. Se li ha aconsellat fer una bona higiene corporal i l'ús de mupirocina nasal i axillar de forma preventiva (banys i xampú de clorhexidina). No es pot certificar el grau d'adherència a les normes higièniques.

Els dos músculs afectats en aquest cas són el deltoïdes i el tensor de la fàscia lata. El múscul deltoïdes no s'activa específicament pels gestos propis del futbol, però és susceptible de rebre impactes amb altres jugadors o bé ser sol·licitat en les sèries de gimnàs amb exercicis tipus press-banca, etc. En aquest sentit, el jugador explicava que havia fet una sessions de peses els dies previs però sempre seguint la rutina setmanal habitual. El tensor de la fàscia lata és un múscul rarament lesionat en l'àmbit de la pràctica del futbol, és molt sol·licitat durant els gestos específics del futbol i, durant alguns exercicis propis del treball de

força, també pot patir algun cop durant els entrenaments o els partits. El jugador no presentava cap antecedent traumàtic local. Theodorou¹ descriu un cas semblant en un futbolista afecte d'una piomiositis al múscul gluti de causa traumàtica.

Com a causes possibles de piomiositis no traumàtica citem:

- L'hàbit depilatori, molt estès entre els esportistes i que s'ha convertit en una moda. En els dos episodis es registra una depilació integral aproximadament una setmana abans de l'aparició dels primers símptomes. Després d'una depilació d'aquest tipus, en un pacient portador d'una estafilocòccia cutània es pot produir una disseminació hemàtica de l'estafilococ, capaç de produir focus sèptics en zones especialment hipervascularitzades, per exemple després d'haver treballat peses amb press-banca o després d'un xoc fortuït en un partit que va ocasionar una lleu lesió muscular. Una zona hipervascularitzada pot facilitar la creació d'un abscess intramuscular i ocasionar l'esmentada piomiositis⁶.
- Una altra possible explicació podria ser que estiguéssim davant d'un cas de la *malaltia de Job*, síndrome del leucòcit mandrós o també anomenada hiperglobulinèmia E. Aquesta malaltia es carac-

teritza per la formació d'abscessos subcutanis freds recurrents i patir d'infeccions cròniques, i la bactèria més habitual és *S. aureus*. És una malaltia autosòmica dominant que es manifesta amb uns valors de IgE sèrica persistentment elevats (xifres majors de 2.000 UI/ml, encara que en la majoria dels casos pot estar per sobre de 5.000 UI/ml)⁷.

El nostre pacient ha presentat sempre valors de IgE (145-155) que són clarament per sobre de la mitjana del grup i del rang de normalitat segons valors del nostre laboratori (56-120). Tanmateix, no són valors propis d'aquesta malaltia.

Els *S. aureus* resistents a la meticil·lina (SARM) més habituals en el nostre medi són tradicionalment d'origen nosocomial. Recentment, l'emergència i la disseminació de SARM d'origen comunitari als USA ha suposat un canvi notabilíssim en la nostra percepció del problema de resistència antibiòtica i de

virulència del *S. aureus*. L'extraordinària capacitat de transmissió d'aquestes soques i la seva proclivitat a colonitzar i infectar a persones joves, amb freqüència atletes o jugadors d'elit d'equips de futbol americà, han tingut una gran repercussió en la premsa especialitzada⁸. Ja s'ha descrit en diversos països europeus, inclòs Espanya, i el que s'ha dit respecte a *S. aureus* sensible a la meticil·lina s'ha d'aplicar al SARM d'origen comunitari. Els individus immunocompetents són portadors d'aquests microorganismes, que són capaços de desenvolupar infecció piògena greu de pell i teixits tous i ocasionalment septicèmia, i no només en pacients immunodeficients. D'altra banda, la repetida negativitat dels cultius realitzats descarta aquesta possibilitat.

CONCLUSIONS

- Els jugadors d'un equip portadors de *S. aureus* han d'estar controlats. Aques-

ta recomanació serà, si cap, més pe-remptòria quan la prevalença de colonització i/o infecció per SARM d'origen comunitari en el nostre país sigui com la dels EUA.

- És important que aquests jugadors adoptin normes higièniques bàsiques, entre les quals hi ha: netejar-se bé les mans amb aigua i sabó, curar molt bé les ferides, evitar el contacte amb lesions o benes brutes d'altres persones, evitar compartir tovalloles o màquines d'altres persones i recomanar no practicar la depilació integral mitjançant afeitada i substituir-la per altres mètodes com el làser.
- En el cas d'estar davant d'aquest tipus de abscess, el més recomanable és la punció i aspiració del contingut mitjançant ecografia guiada, cultiu i tractament pertinent.
- El temps de tornada als entrenaments i a la competició s'ha de fer seguint criteris preferentment clínics.

Bibliografia

1. Theodorou J, Theodorou D, Resnick D. MR imaging findings of pyogenic bacterial myositis (pyomyositis) in patients with local muscle trauma: illustrative cases. *Emerg Radiol.* 2007;14:89-96.
2. Chih-Wei Y, Joung-Kai H, Chao-Yu H, et al. Bacterial pyomyositis: MRI and clinical correlation. *Magn Reson Imaging.* 2004;22:1233-41.
3. Gigante C, Borgo A, Cecchetto G, et al. Pyomyositis in children: report of three cases and review of the literature. *J Orthopaed Traumatol.* 2007;8:29-32.
4. Chau C, Griffith J. Musculoskeletal infections: ultrasound appearances. *Clin Radiol.* 2005;60:149-59.
5. Bickels J, Ben-Sira L, Kessler A, et al. Primary pyomyositis. *J Bone Joint Surg.* 2002;84:2277-86.
6. Ruiz ME, Yohannes S, Wladyka C. Pyomyositis caused by methicillin-resistant *Staphylococcus aureus*. *N Engl J Med.* 2005;352:1488-9.
7. Crum-Ciaflone N. Infectious myositis. *Best Pract Res Clin Rheumatol.* 2006;20:1083-97.
8. Kazakova SV, Hageman JC, Matava M, et al. A clone of methicillin-resistant *Staphylococcus aureus* among professional football players. *N Engl J Med.* 2005;352:468-75.